Onkológiai sztómaszövődmények
Sztóma körüli fekélyek diagnosztikája és terápiás lehetőségei

Békés Vármegyei Központi Kórház
Pándy Kálmán Tagkórház, Gyula

Fábiánné Kovács Csilla

1.eset

0. nap:

A kemoterápiás kezelés következtében kialakult a sztóma felső részén egy fekélyes seb. A bőr teljes rétegét érintő elváltozás. A beteg jelentkezésekor biofilmmel fedett volt a fekély. Cosmos Wound sprayt használtunk a seb tisztításhoz.

Nap 0-12:

A seböblítés után a fekély alapba kezdeti időszakban egy pici alginátot helyeztünk majd fedtük a sztómazsák tapadófelületével.

Nap 12- 36:

A biofilm eltávolítása a Cosmos Wound spray használatával gyors és egyszerű volt. Az alginát használatának elhagyása után a Cosmos Cover sprayt használtuk.

Nap 36: Sebzáródás

A fekély gyógyulása egy bő hónap alatt megtörtént.

0. nap

2. nap

6. nap

12. nap

19. nap

36. nap

2. Eset

0. nap

3. nap

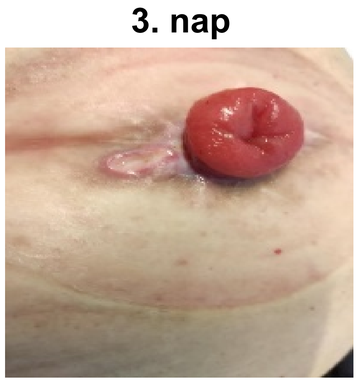

9. nap

A HydroClean Solution használatára a fekély széle elkezdett elsimulni, mert a biofilm vastagsága csökkent. A sebbe tisztítás után alginát kötszert használtunk.
A HydroCleant használtuk folyamatosan a seb öblítéséhez. Minden alkalommal, amikor ellenőriztem a biofilm rétege vékonyabb lett.

12. nap

1 hónap múlva

2 hónap múlva

A biofilm eltávolítása után a HydroCleanes öblítés után Cosmos Cover sprayt használtunk. A filmkötszerre fájdalom mentesen fel tudtam helyezni a pasztát, hogy a mélyedésben meg tudja a szivárgást akadályozni.
A teljes gyógyulás 3 hónap alatt történt meg.

Bevezetés

Két esetünk kapcsán mutatnánk be a komplikált sebkezelést speciális, stoma környékén kialakult elváltozások esetén.

1.eset

M.J. 71 éves férfi beteg. Térszűkítő rectum tumor miatt onkológiai kezelés előtt felhelyezett kacs colostoma. Mesorectum 7-10 nyirokcsomó metastasis. Tüdő és gerinc metastasis.

A beteg a sebgyógyulás óta is folyamatosan használja a Cosmos Cover sprayt a bőr védelmére.

2. Eset

D.E. 55 éves nő beteg, akit vastagbél daganat miatt 2023 februárjában operáltak.
Metastasis van a tüdőben és a sacrumban.

Tudjuk, hogy a kemoterápia negatívan hat a sebgyógyulásra, ezért ez jó eredménynek számít.

Konklúzió

Az onkológiai kezelések alatt sokkal nagyobb figyelmet kell fordítani a bőr védelmére és ápolására. A kemoterápiás gyógyszereknek megvannak a károsító hatásai a bőrre is. A bőr szárazzá, sérülékennyé válik. A bőr pH értékét befolyásolja, ezért nagymértékben csökken a bőr védőrétegét biztosító enyhén savas közeg. A megelőzés a legfontosabb, mert a kezelések miatt a bőr regenerációja sokkal lassabb. A betegek figyelmét fel kell hívni, hogy a legkisebb elváltozással is jelentkezzenek, megelőzendő a komolyabb elváltozásokat. A Cosmos Cover spray használatával csökkenteni lehet az eszköz eltávolítása közben kialakulható mechanikai sérüléseket. A HydroClean Solution használata biztosítja az enyhén savas környezetet, mely a bőr egészségének szempontjából elengedhetetlen. A kóros baktériumok elszaporodását is gátolja. A sztómaterápiás segédeszköz tapadását nem gátolja. Más sebfertőtlenítőkkel, seböblítőkkel szemben hosszú időn keresztül alkalmazható.

◈ **Hogyan változtatják meg a bőrt?**

-**Bőrszárazság és hámlás** → A sejtek megújulása lelassul.

-**Kéz-láb szindróma (HFS, palmar-plantar erythrodysesthesia)** → A bőr kipirosodik, fájdalmassá válik.

-**Pigmentációs változások** → A bőr sötétebbé válhat bizonyos területeken.

-**Sebgyógyulás lassulása** → A bőr regenerációs képessége csökken.

◈ **Kockázat sztómás betegeknél**

-**Bőrirritáció és sebek kialakulása fokozottabb** lehet.

-**Sztómazsák tapadási problémák** → A bőr szárazsága miatt rosszabb tapadás.

◈ **Megelőzés:**

-**Hidratáló krémek, panthenol és ureát tartalmazó készítmények használata**.

-**Bőrvédő filmrétegek alkalmazása sztómazsák alatt**.

-**Különösen figyelni kell a sztómazsák gyakori ellenőrzésére és cseréjére**

◈ **Kezelés:**

-Hosszú távon sebfertőtlenítők
-Mélyebb sebeknél alginátok
-Sebfedő spray használata