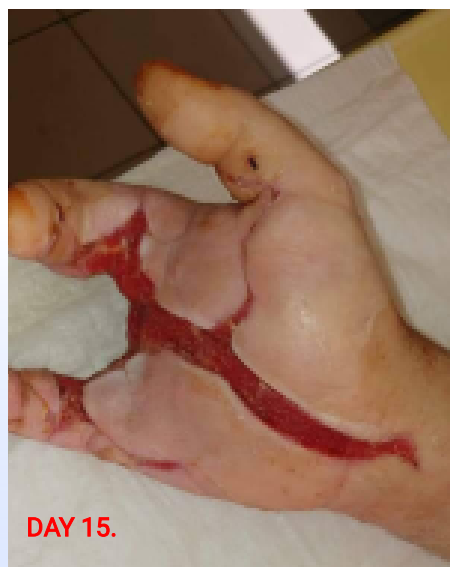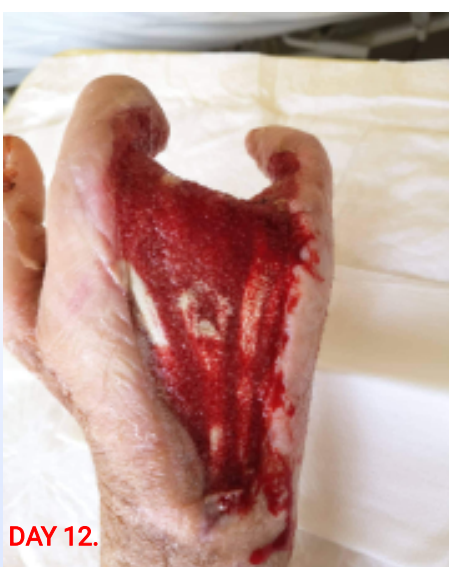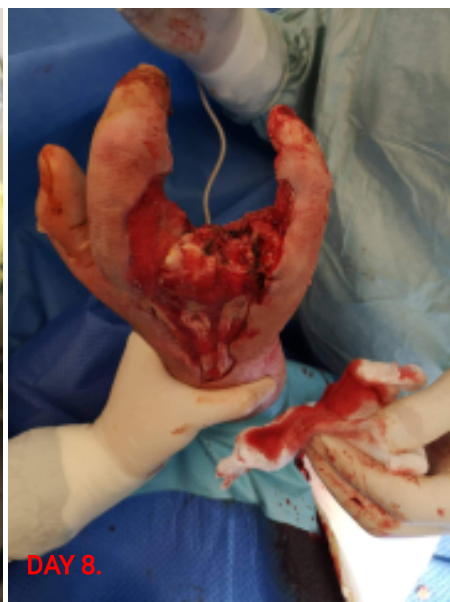


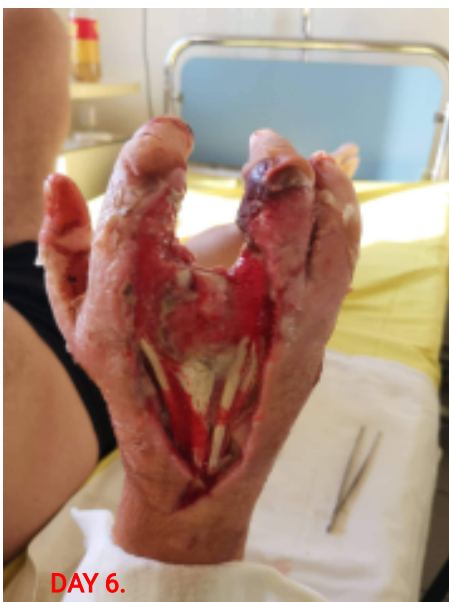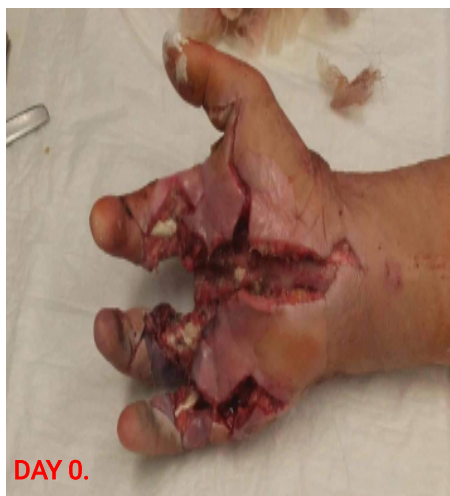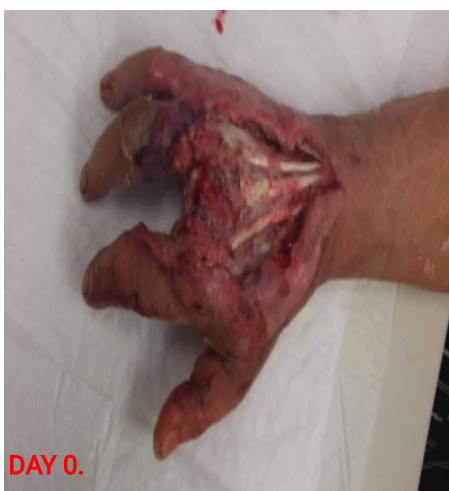Szeptikus kéz mentése az amputációtól 1/2.

Dr. Szabó Zsaklin, Dr. Sütő Dénes

Hungary, Szolnok, Hetényi Géza Kórház-Rendelőintézet



45 éves férfibeteg kézsérülését követően kb. 5 héttel jelentkezett (létra sértette jobb kezét). Primer ellátása során kéz amputációját erősen mérlegeltük, végül kiterjedt necrectomiát, középső ujj amputációját végeztük. Secund look során Vivano kezelés mellett döntöttünk. A szabadon lévő extensor, - illetve flexorinakat polipropil-alkohollal átitatott szivaccsal fedtük, az ép bőrfelületeket Ag-lapokkal védtük, majd kesztyűszerűen borítottuk be a teljes kezet fekete szivaccsal. A kezelés során a gyűrűsujj eltávolítására kényszerültünk. Ezidáig 9 kötőcserét végeztünk, jelenleg az inak csaknem teljes egészében sarjszövettel fedettek, gyulladás nincs.

1.kép: Vivano szivacs felhelyezése előtti állapot 0.nap

2.kép: Tenyéri oldal, flexorín szabadon 0. nap

3.kép: Extensor inak egy része már fedve

4.kép: Szivacs kesztyűszerűen történő felhelyezése

5-6.kép: Tenyéri oldalon a flexorín fedve, seb jelentősen szűkült