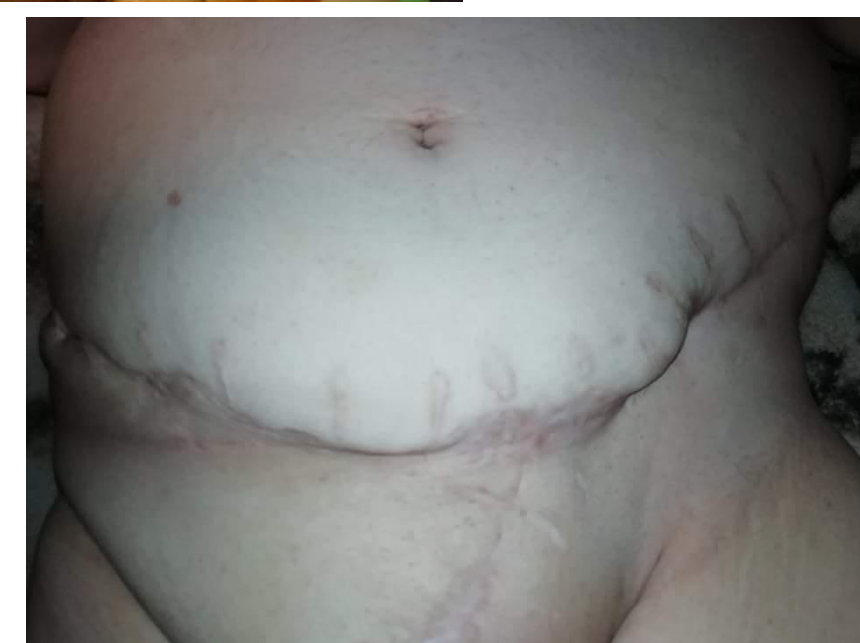
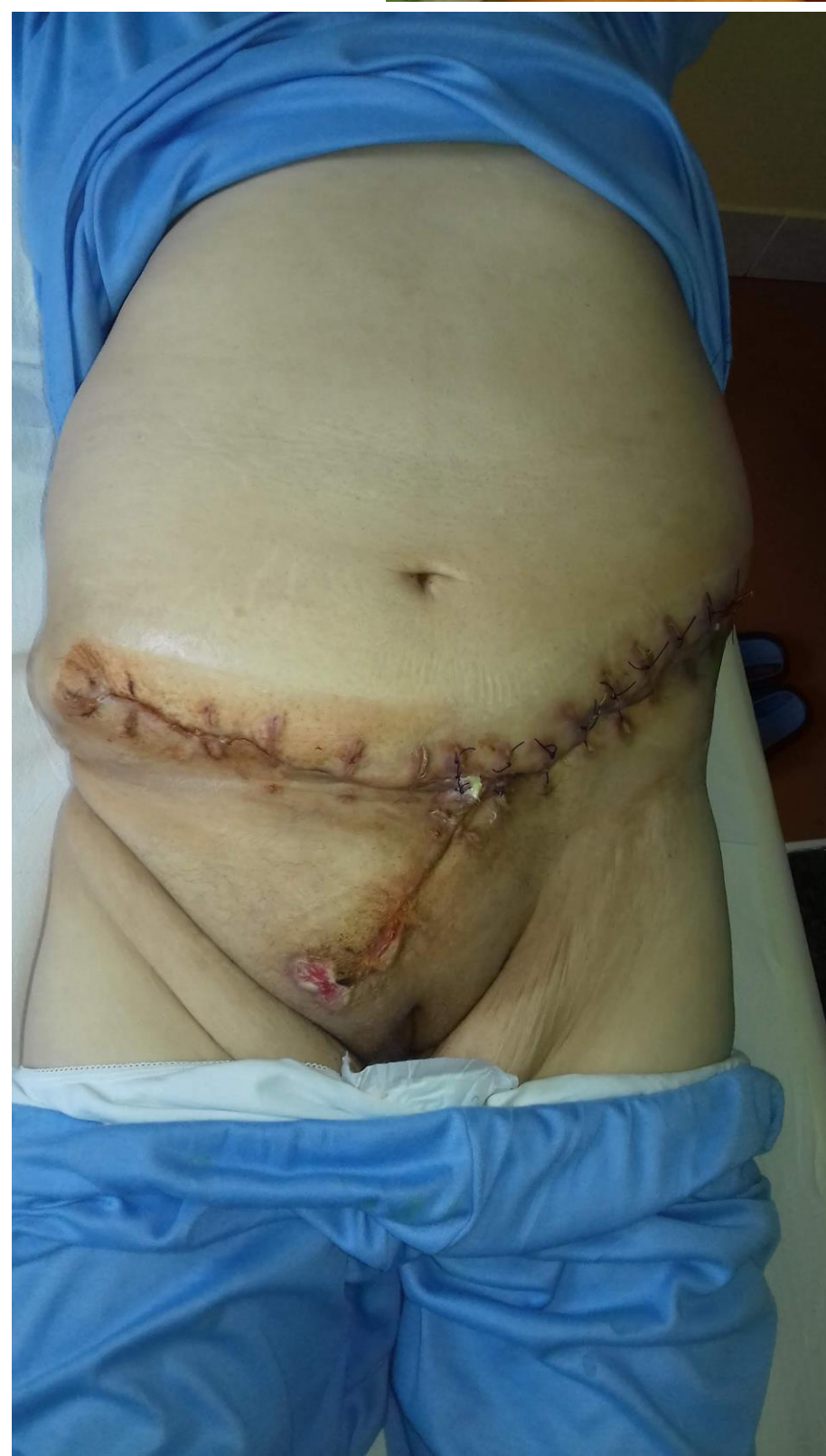
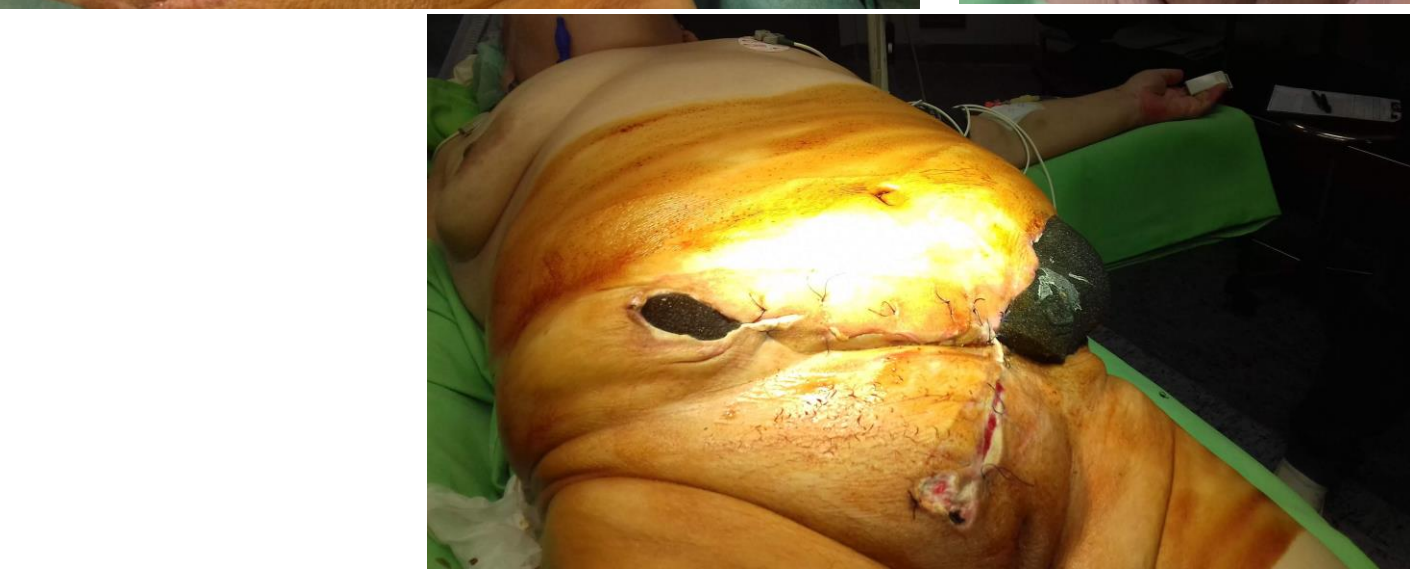
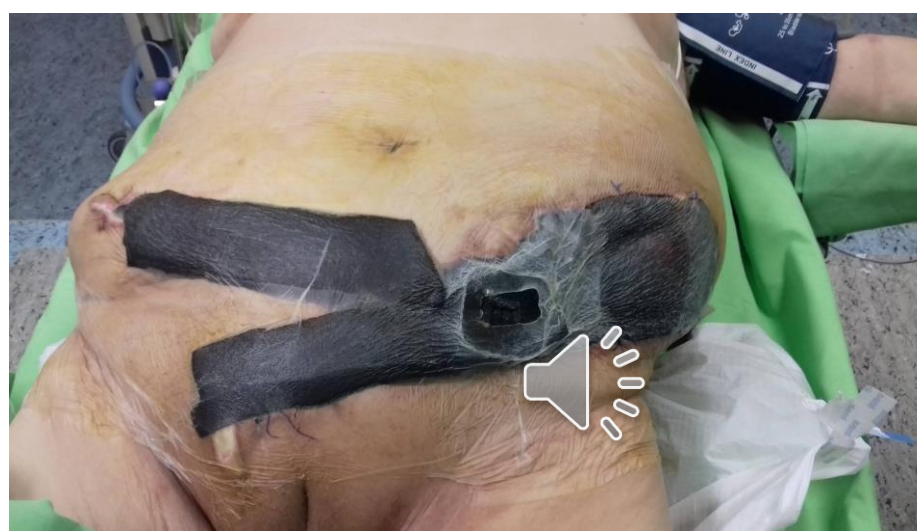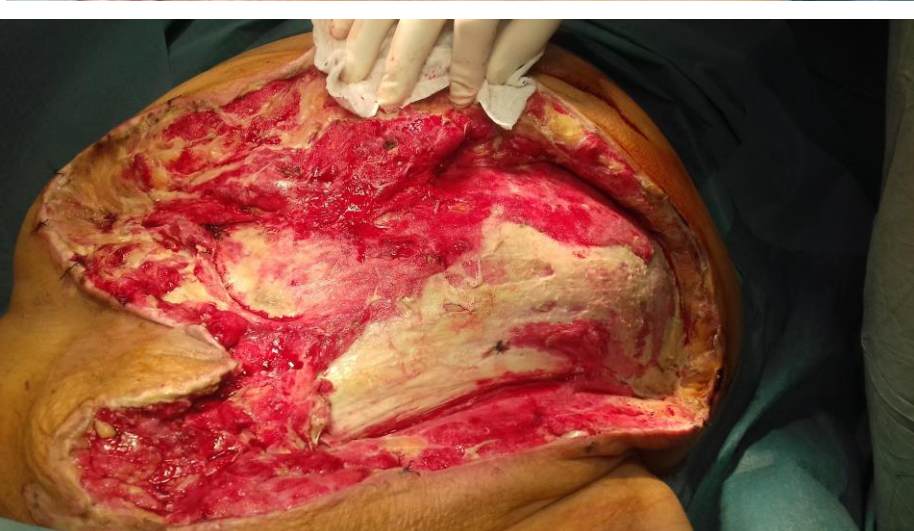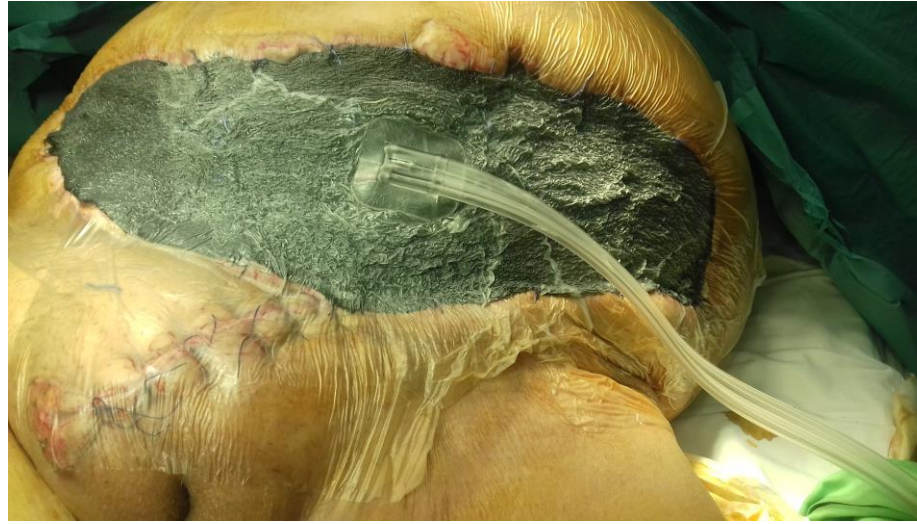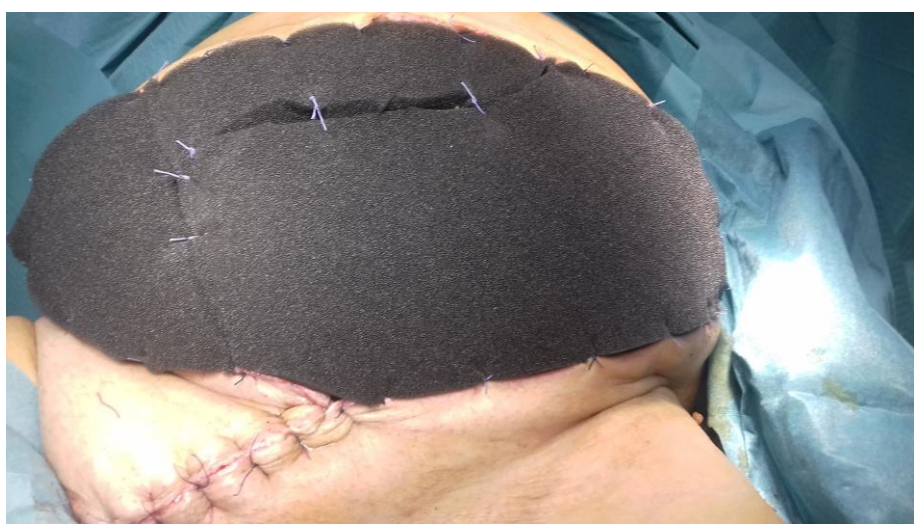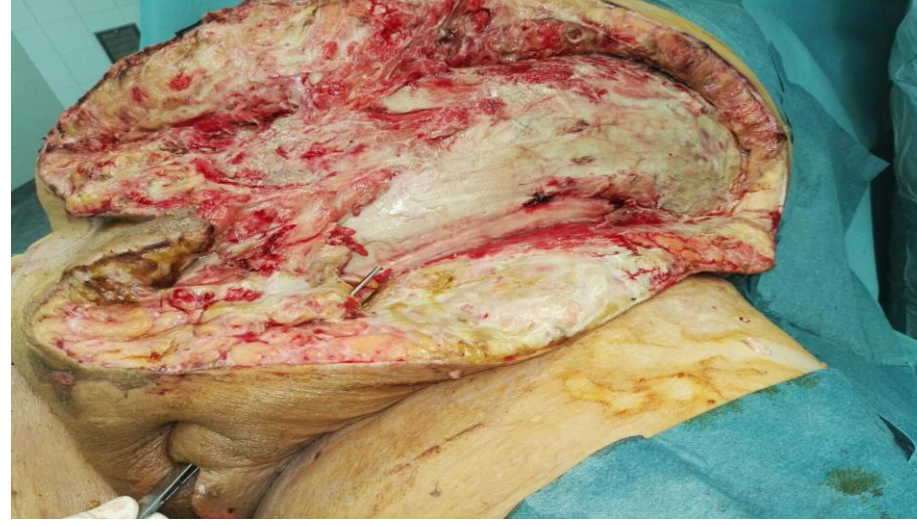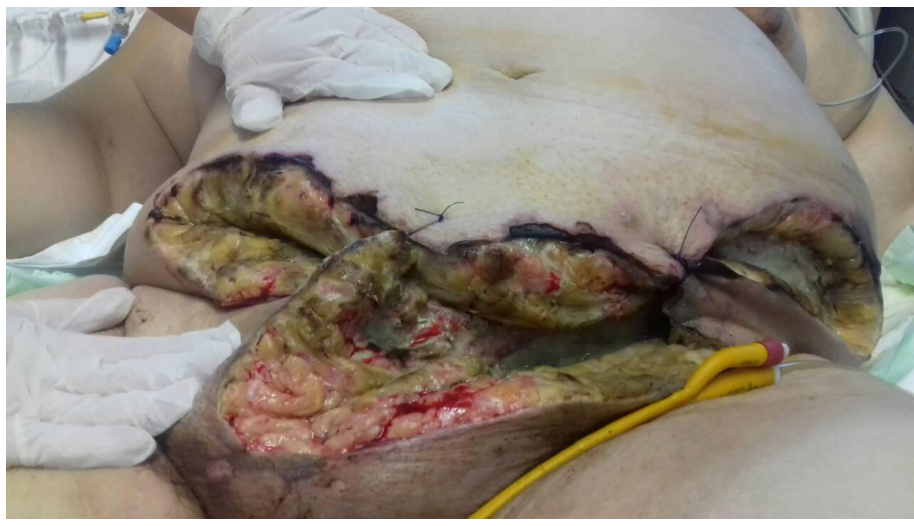Bartholin tályog szövődményes esetének kezelése NPWT-vel

Dr. Béres Csaba, Dr. Csüllög Péter, Dr. Tóth Lajos Barna

Sz-Sz-B Megyei Kórházak és Egyetemi Oktatókórház Nyíregyháza – Sebészeti Osztály



Bevezetés

A negatív nyomás-terápia alkalmazási területe az utóbbi években nagyon kiszélesedett, de főként septicus sebek kezelésében használják.

Jelen munkánkban osztályunkon sikeresen kezelt Bartholini mirigyből kiinduló, necrotizáló, súlyos sepsist okozó hasfali gyulladást presentálunk fotodokumentációval.

Eset

Egy 48 éves női beteg esetét mutatjuk be, akinek anamnesiséből nagyobb betegség nem emelhető ki. OMSZ szállította septicus sokkos állapotban Korházunk Sürgősségi Osztályára. Nőgyógyászati, illetve Sebészeti konzilium történt, rövid előkészítés után műtétet indikáltunk. Nagy kiterjedésű hasfali phlegmone, necrosis miatt feltárást és necrectomiát végeztünk. A beteget keringés támogatással, többszervi elégtelenséggel Intenzív osztályon kezeltük tovább. Többszöri necrectomia, célzott AB kezelés, valamint negatív nyomás-terápia hatására a beteg általános állapota javult, sebe gyógyulásnak indult. A beteget az 50-edik napon gyógyult sebbel otthonába bocsátottuk.

Konklúzió

A negatív nyomás-terápia jó eredménnyel használható nőgyógyászati kiindulású lágyrész laesiók kezelésére is.