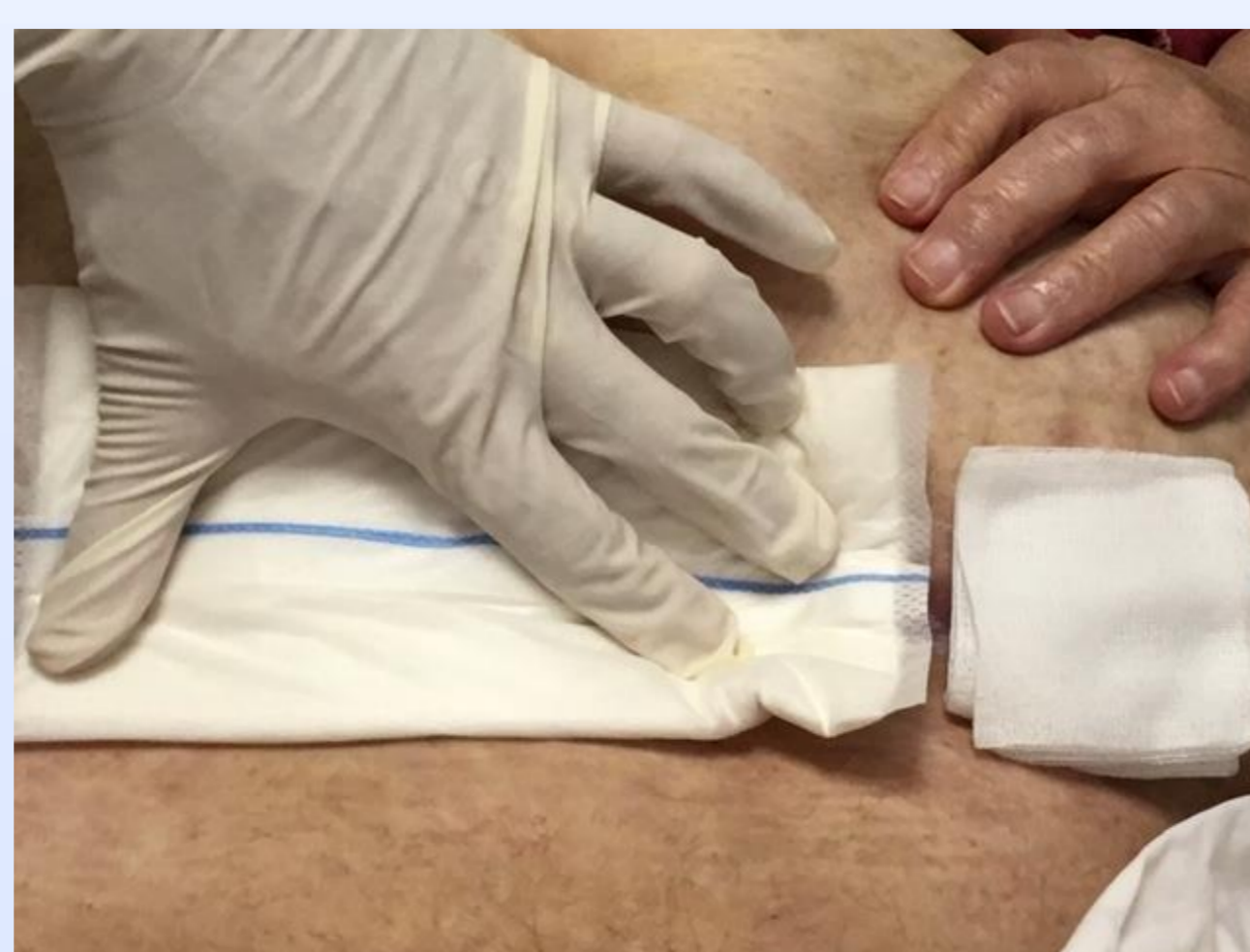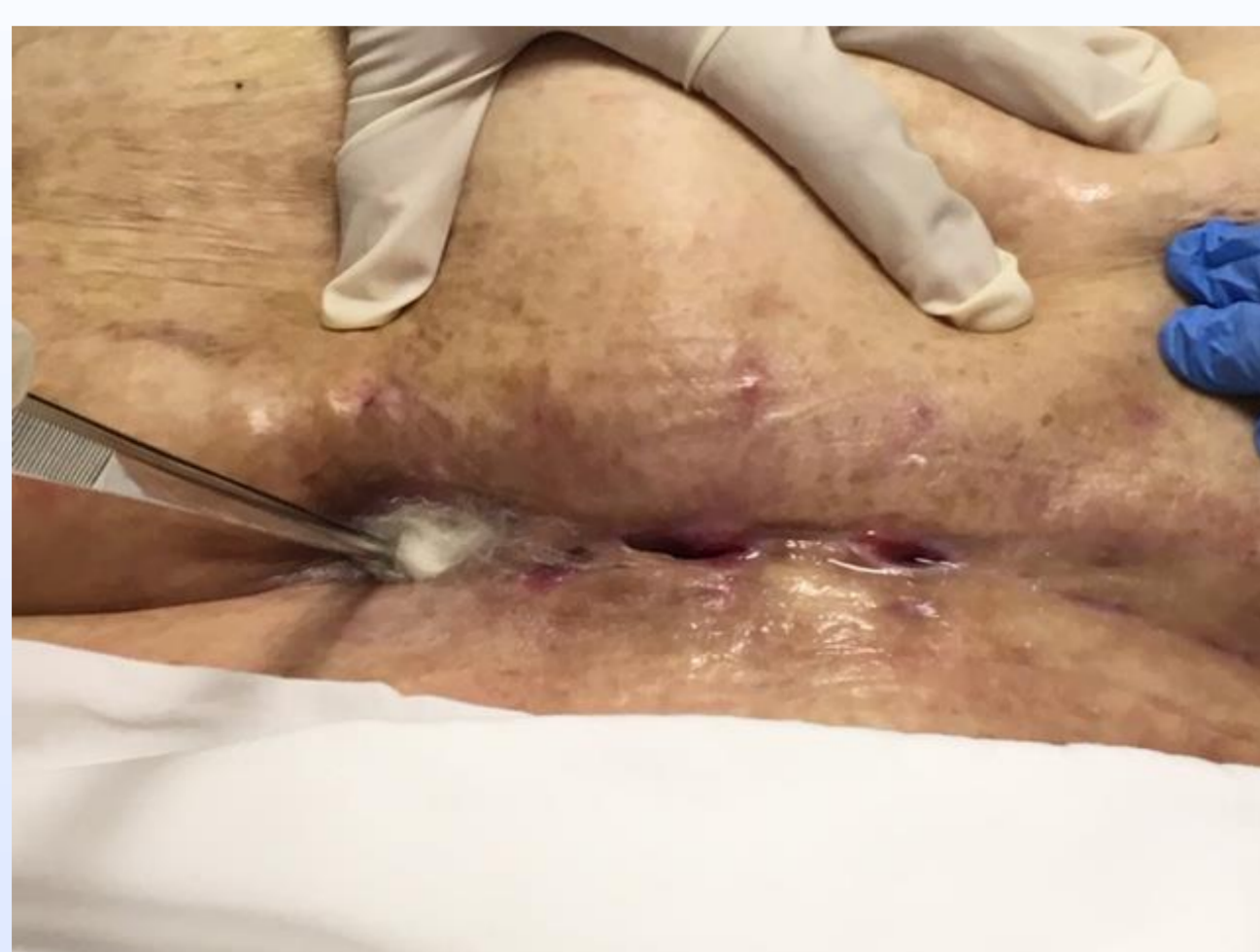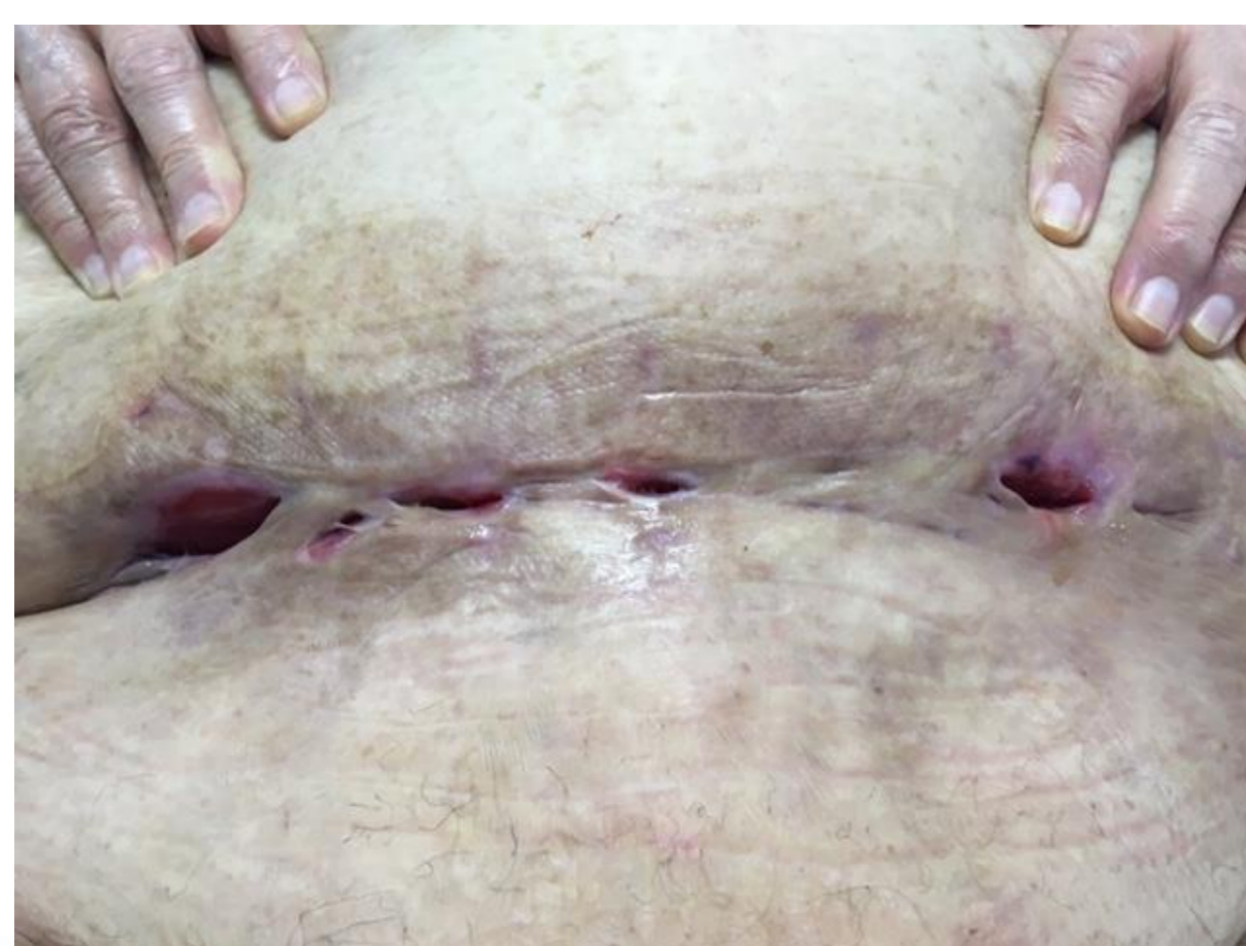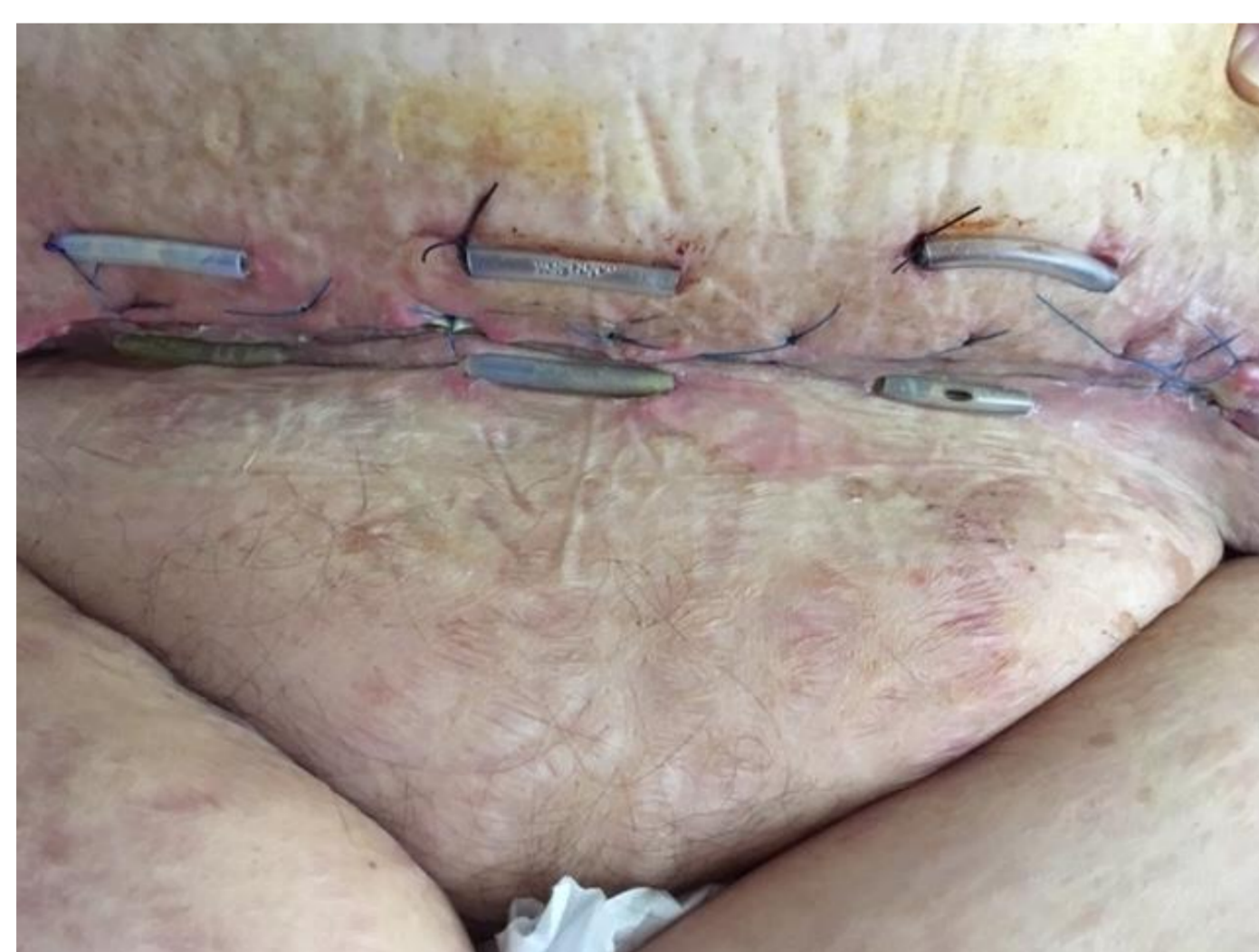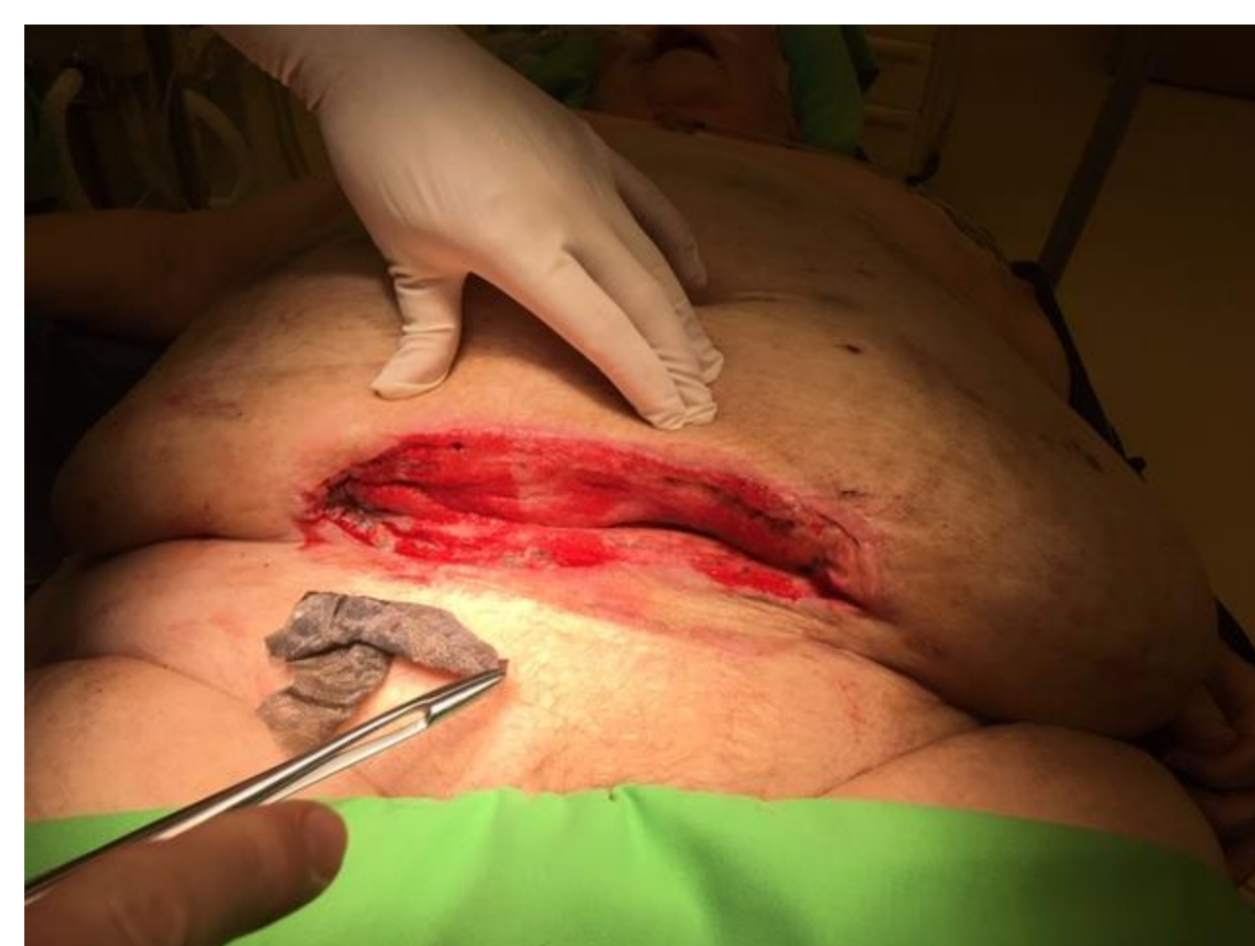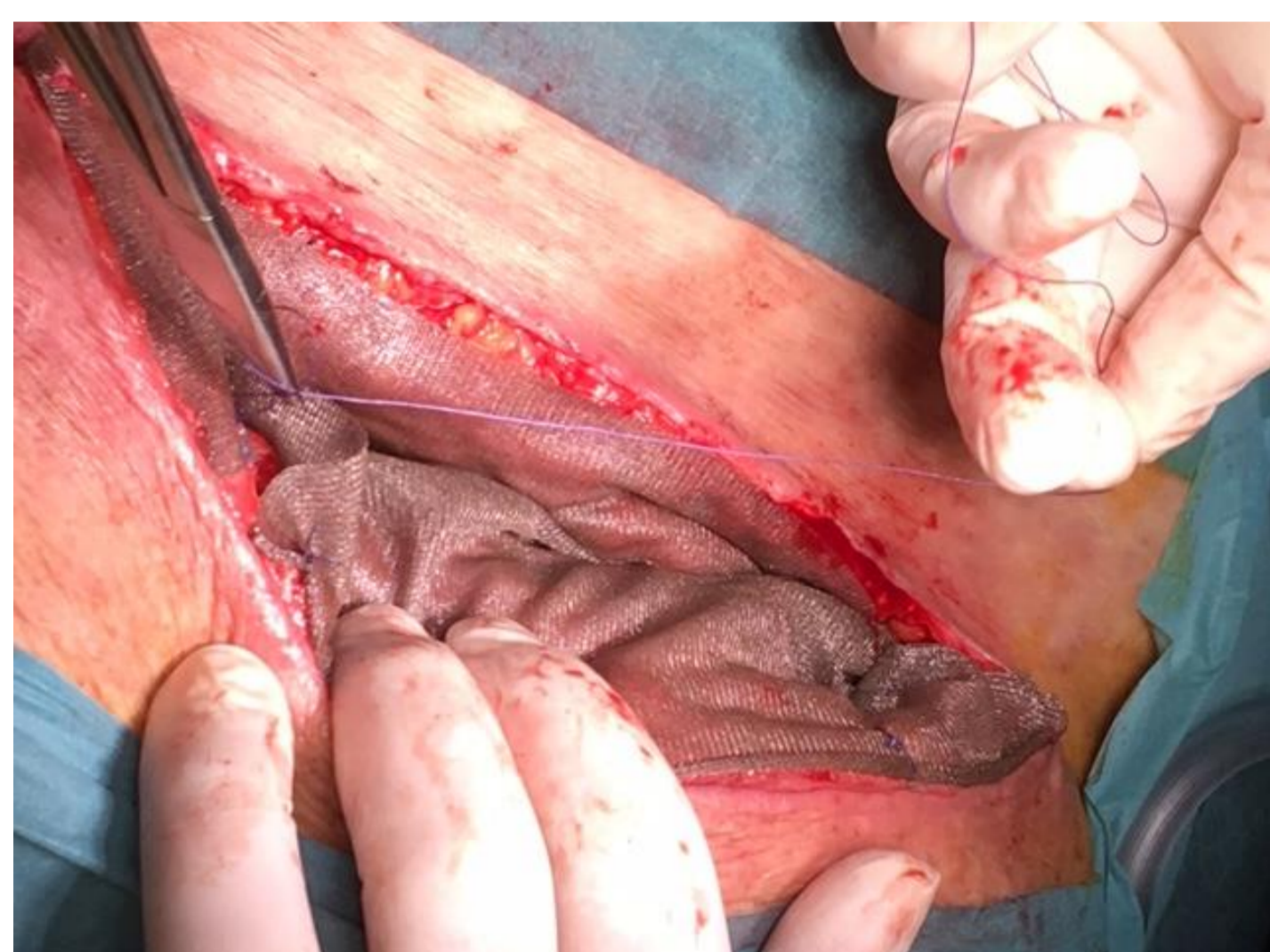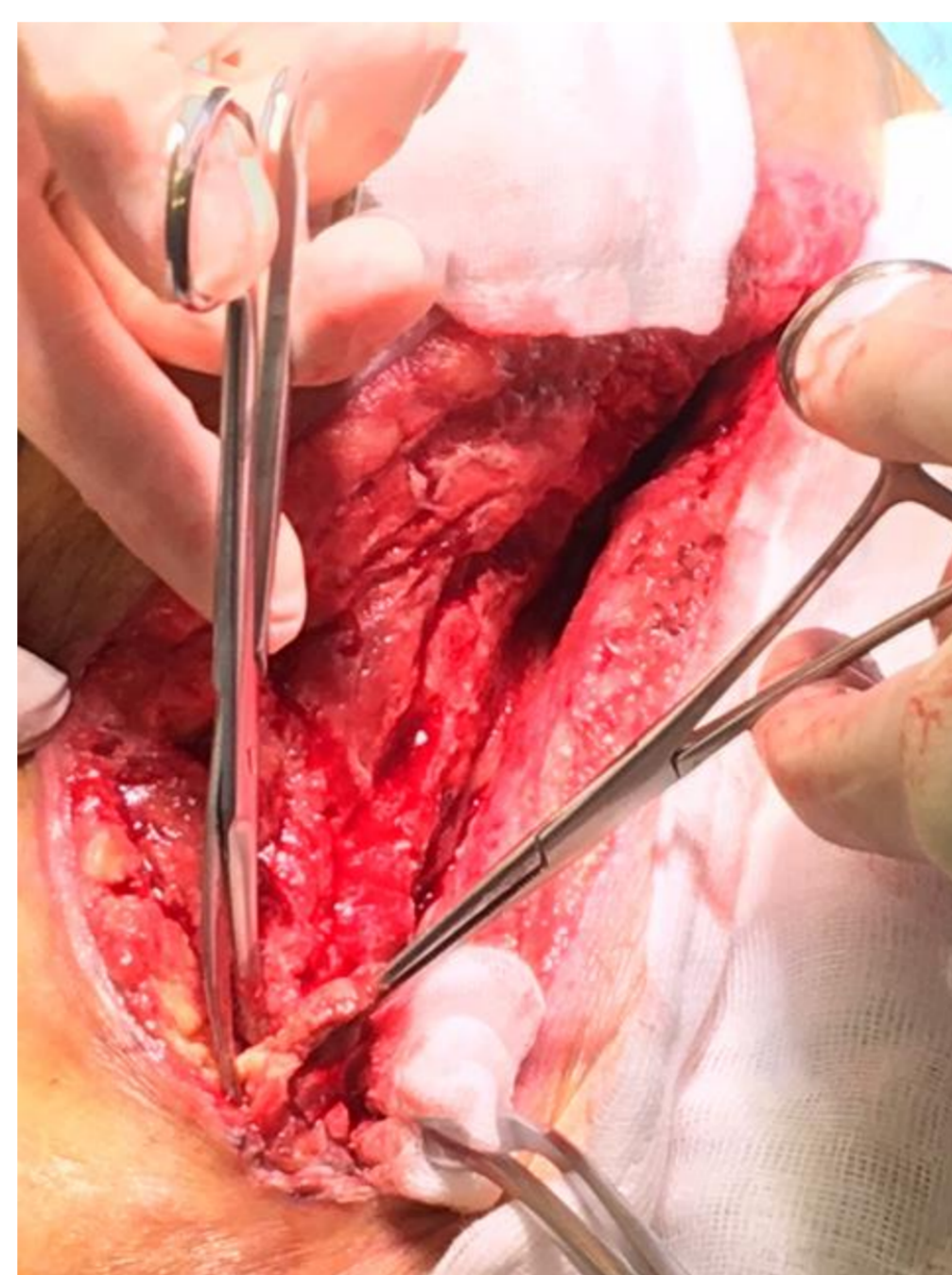


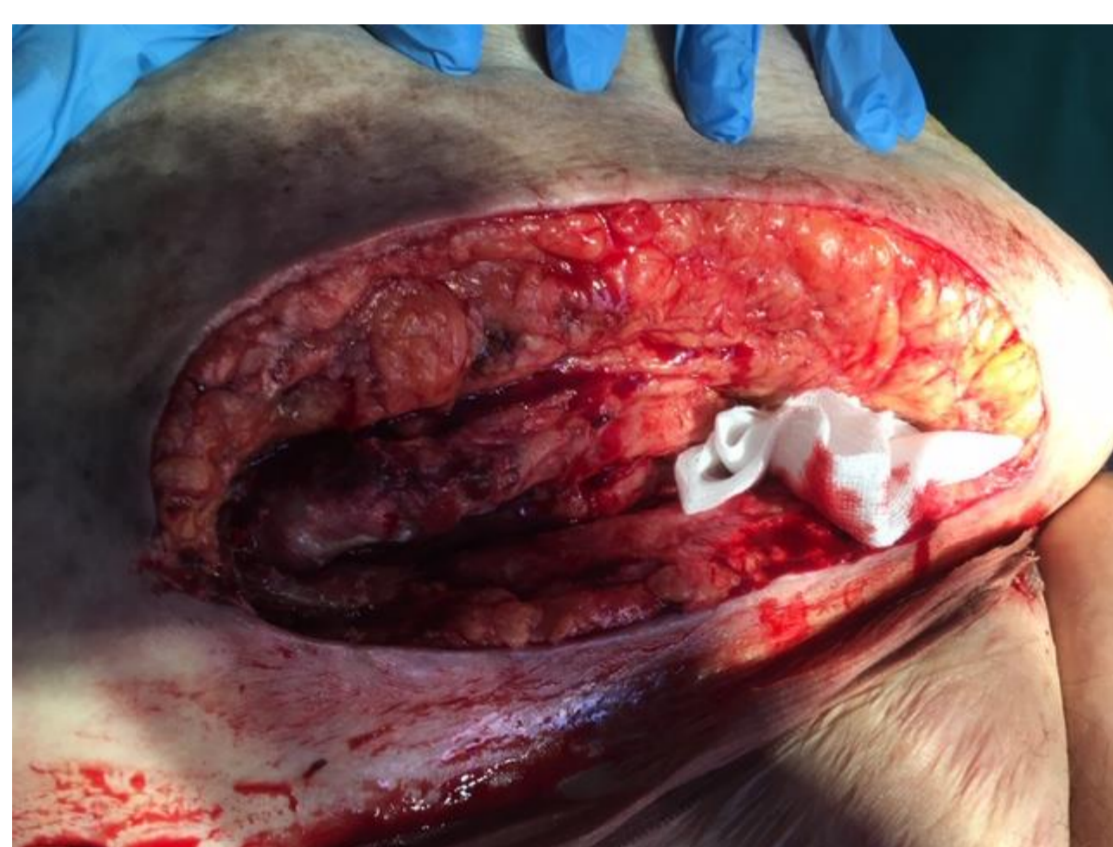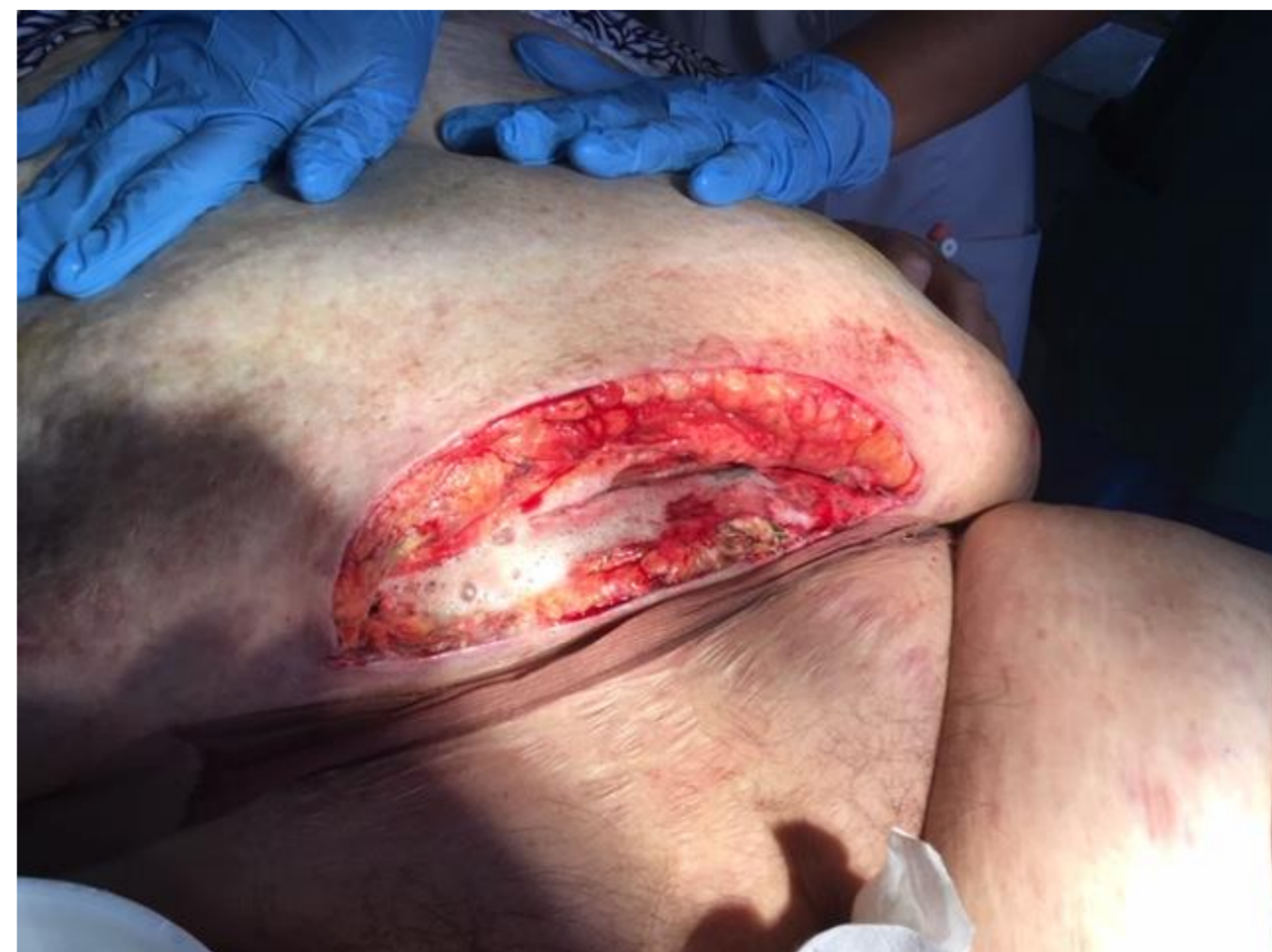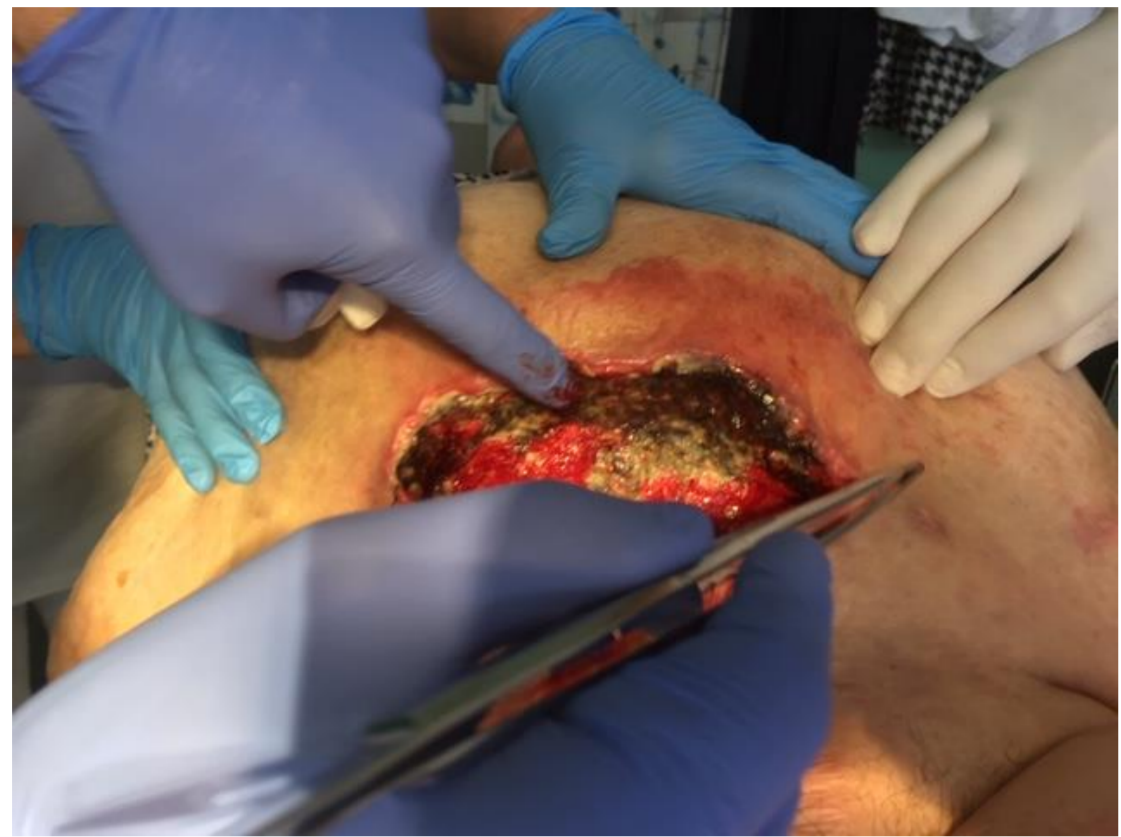# Cím :Seb dehiscencia, zsír nekrózis

Szerzők : Dr Hernádi László ov.főo., Dr Szántó-Holló György  
Intézmény:Eger, Markhot Ferenc Kórház – Szülészeti és Nőgyógyászati O.



## Bevezetés

Eger Markhot F KH és RI

## Eset

2.Típusú diabéteszben szenvedő obes, kötényhasú nőbeteg méh-eltávolító műtét sebzárását követően dehiscenciát mutatott

A szétnyílt seb jobb oldali részén erősen nekrotizáló zsírszövet és bűzös váladékozás volt tapasztalható.

Előzetes érsebészeti beavatkozás nem történt.

A kezdeti debridementek és Vivano kötéscserék kötözői körülmények között lettek elvégezve nem sok sikert mutatva.

Kérésemre sebészeti debridementet követő alapos zsír nekrózis eltávolítás történt több alkalommal is. A műtéti körülmények meghozták a kívánt eredményt, a seb sarjadni, majd gyógyulni kezdett.

A többedik műtét alkalmával az ép sebszéleket fesztelenítő varratokkal illesztették.

A több, mint 2 hónapig tartó Vivano terápia után a bűzös váladékozás megszűnt, a seb 90%-an záródott, a nyitott területeknél jelenleg is sorbalgon, zetuvit terápiát folytatnak.