

NPWT a traumatológiai gyakorlatban



Dr. Várhelyi Levente PhD o. ezredes
MH Egészségügyi Központ - Honvédkórház
Baleseti Sebészeti Osztály

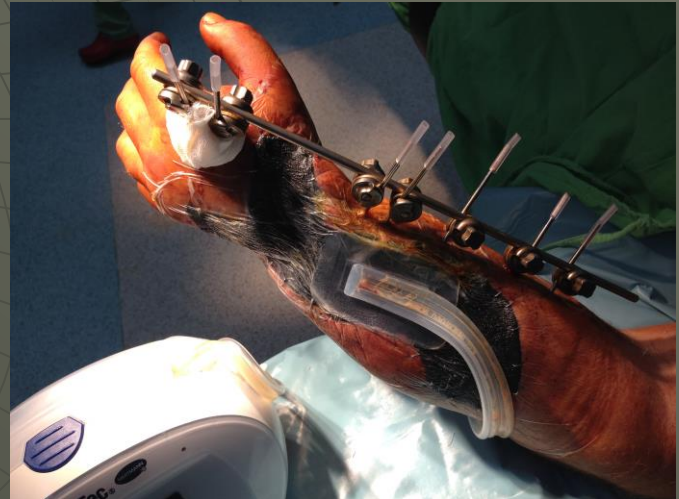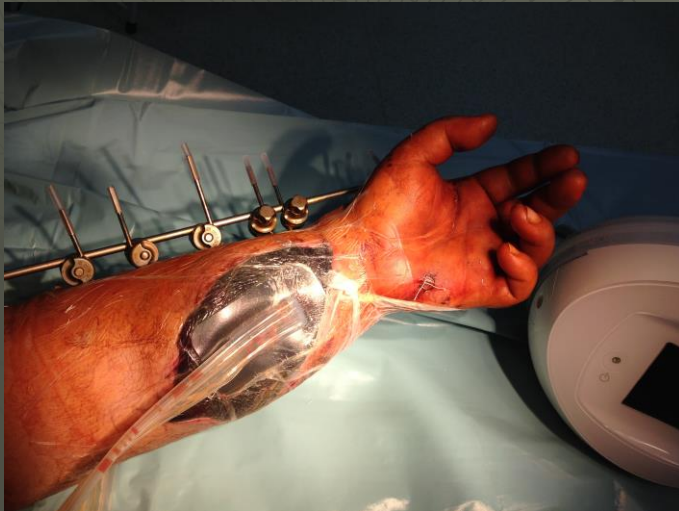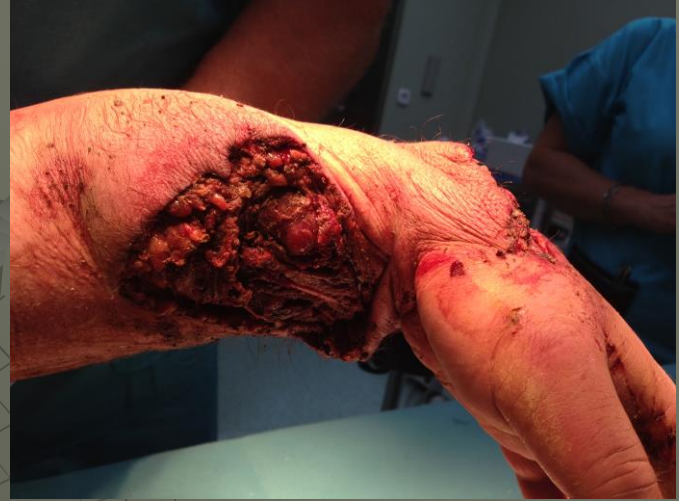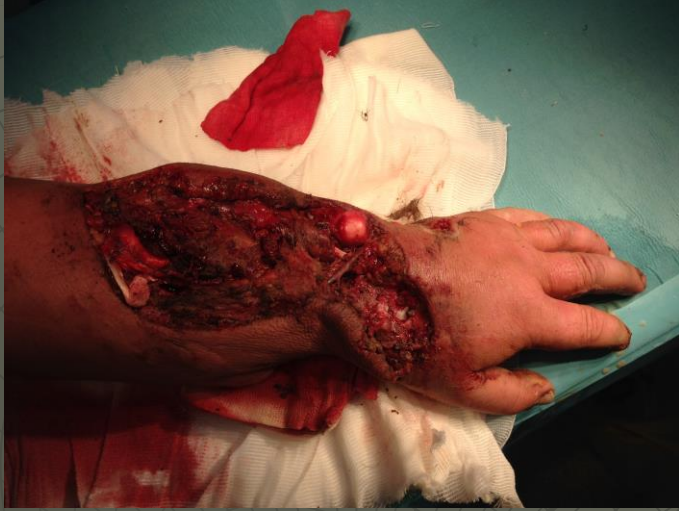NPWT alkalmazása

- Nagy roncsolással járó sérülések
- Lágyszövetkárosodások
- Fertőzött sebek
- Fekélyek
- Nyitott testüregi kezelés

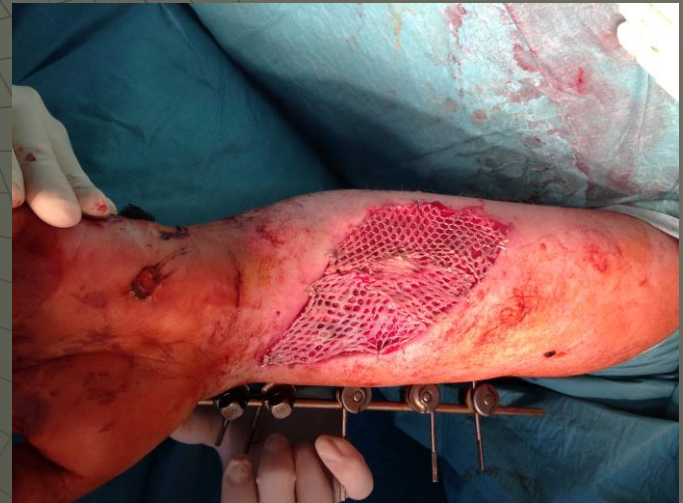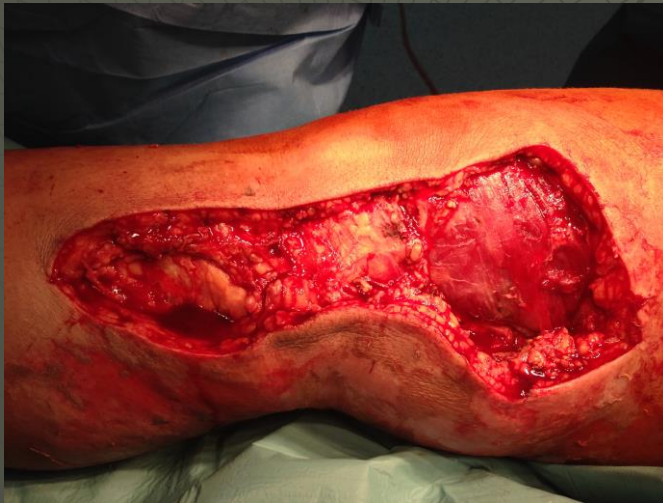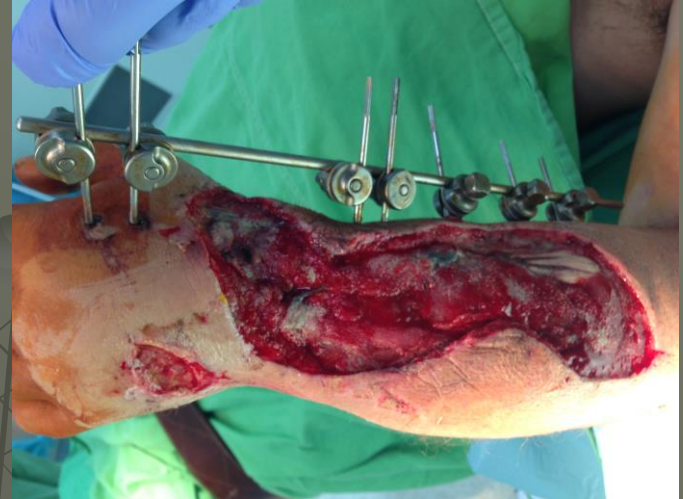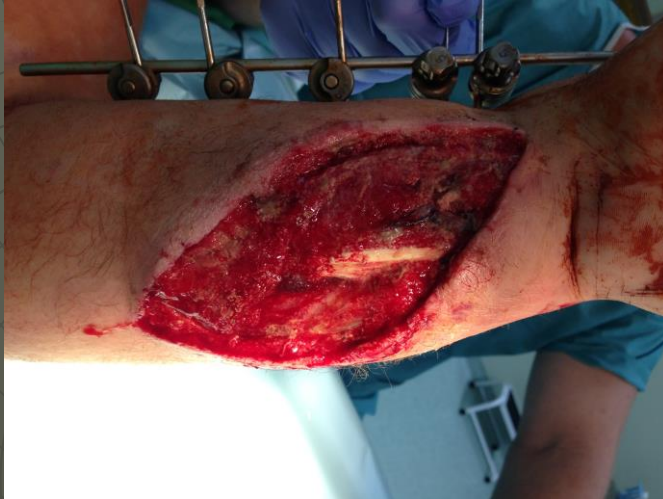NPWT osztályunk gyakorlatában

- Közel 20 éves tapasztalat
- A mindennapi sebellátási gyakorlat része
- Az eszközök mindenkor rendelkezésre állnak
- Az indikációs kör szélesedik
- Műtéti ellátás része
- Sebkezelés része
- Tudományos tevékenység témája
- Költséghatékony

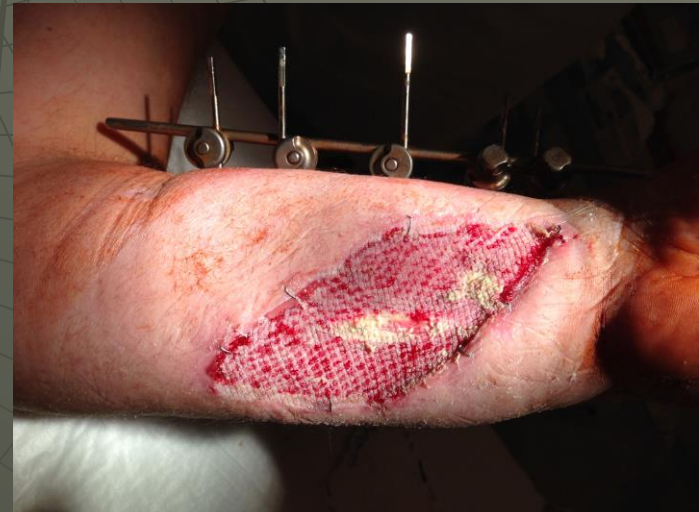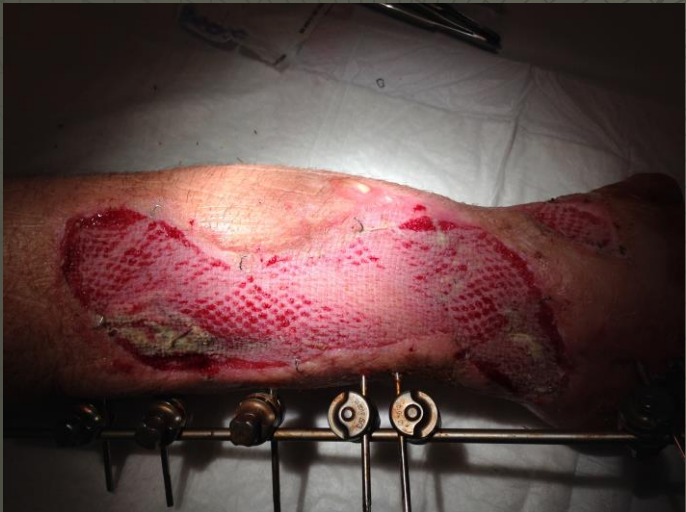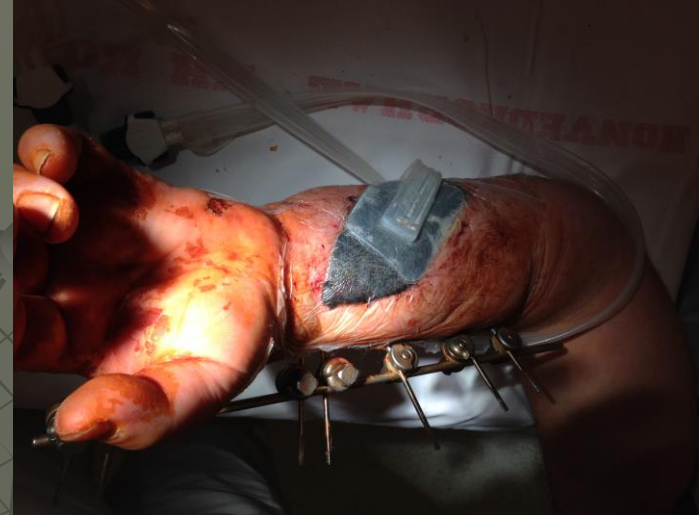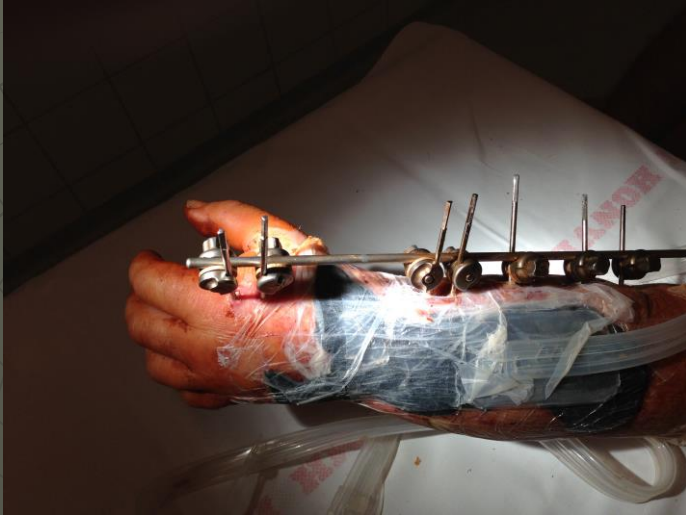Alkar roncsolás



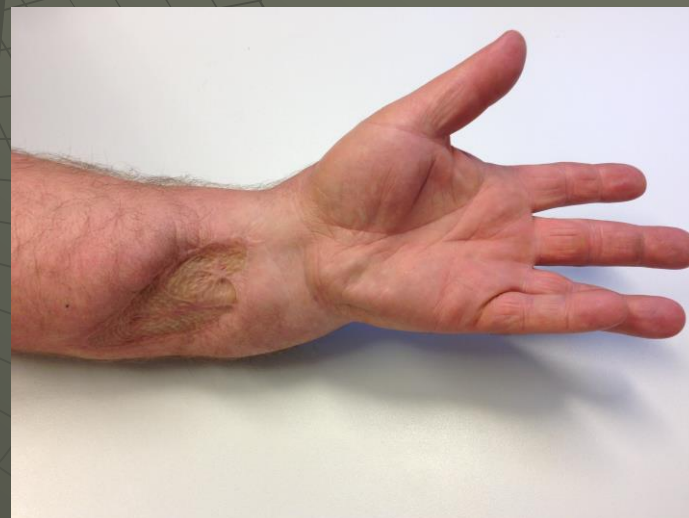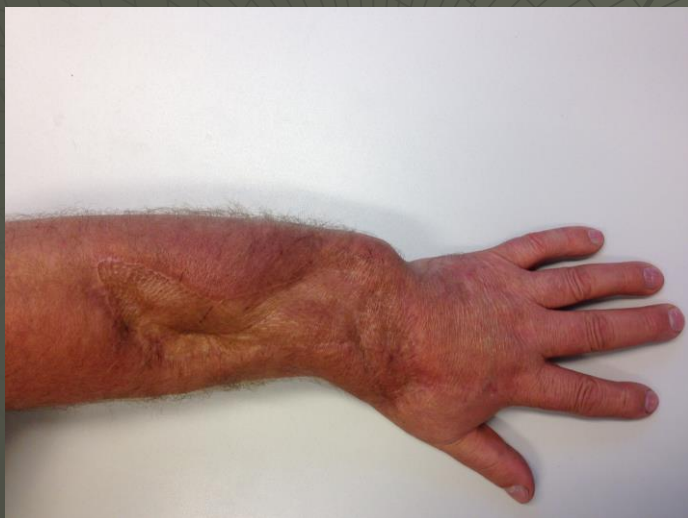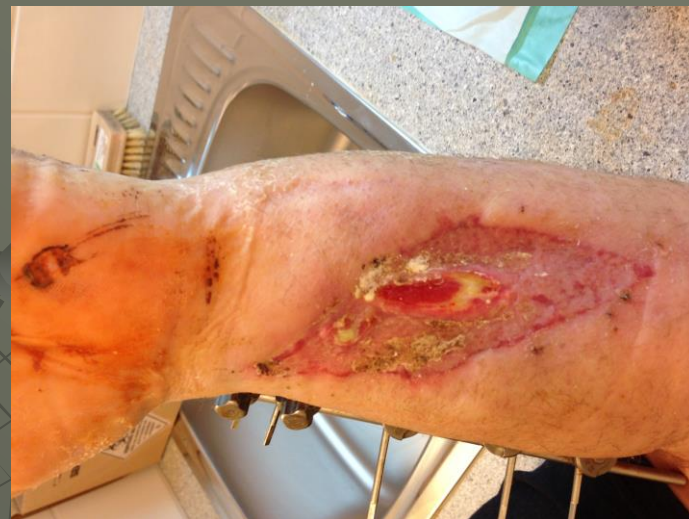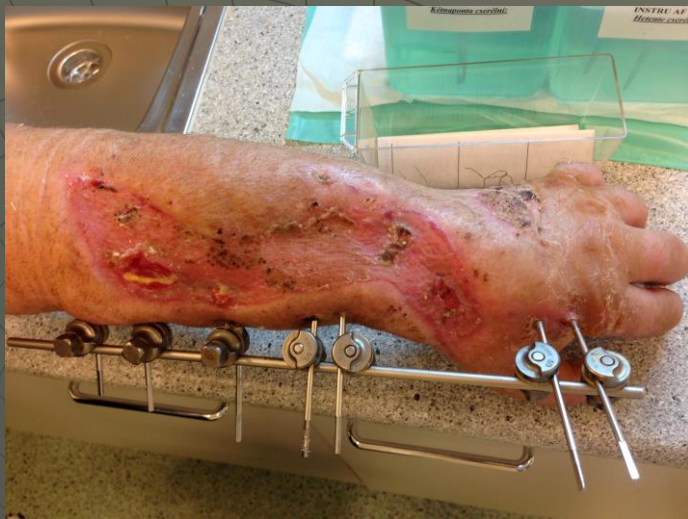Alkar roncsolás



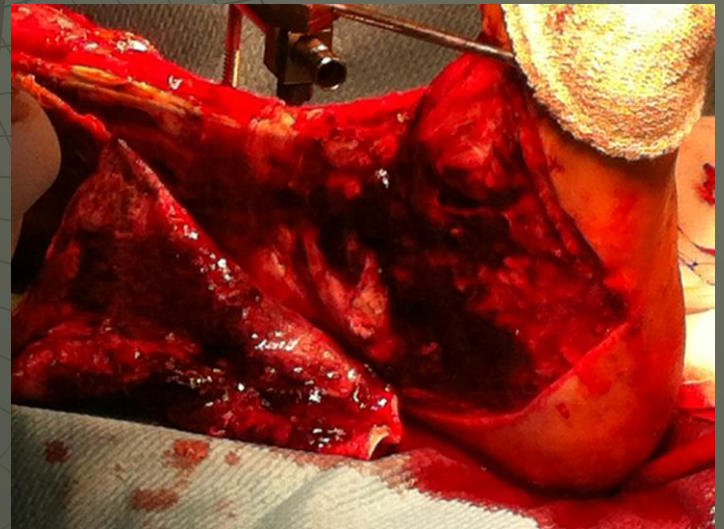
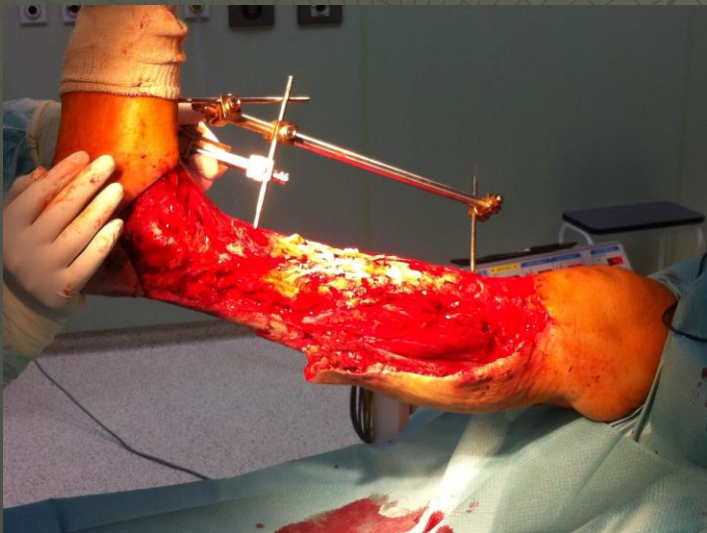
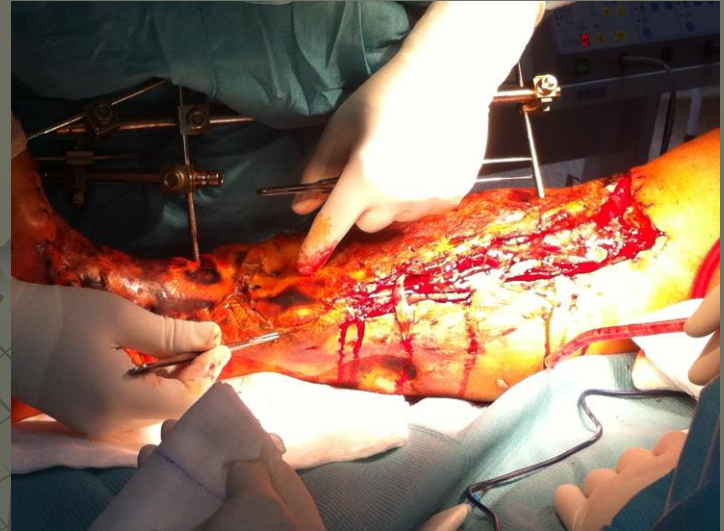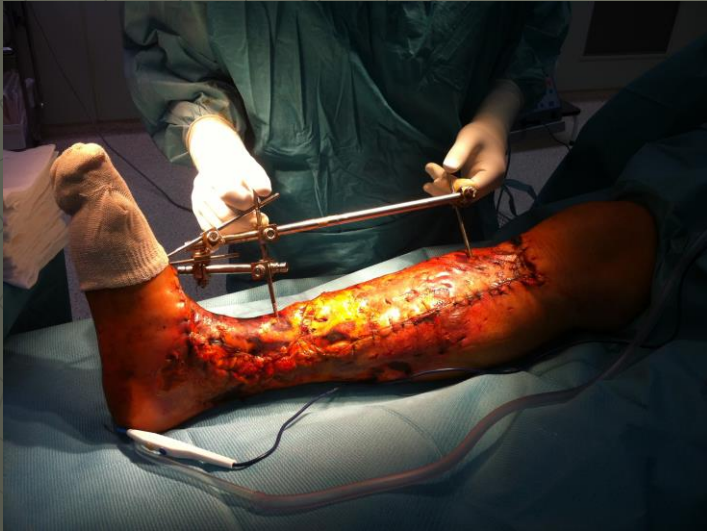Alkar roncsolás



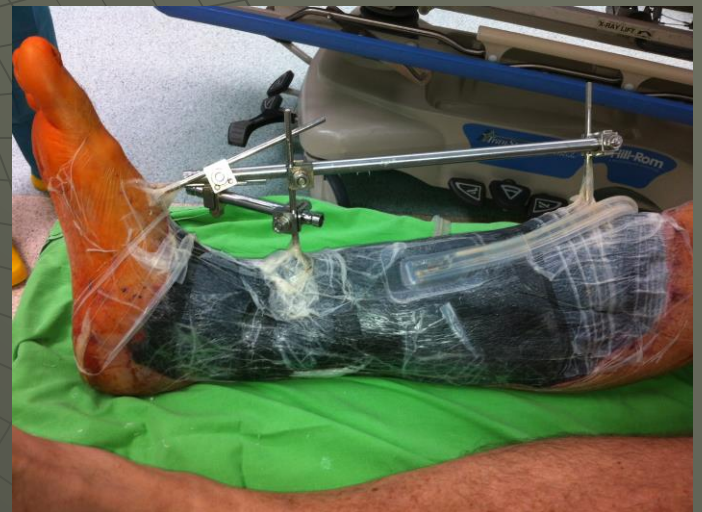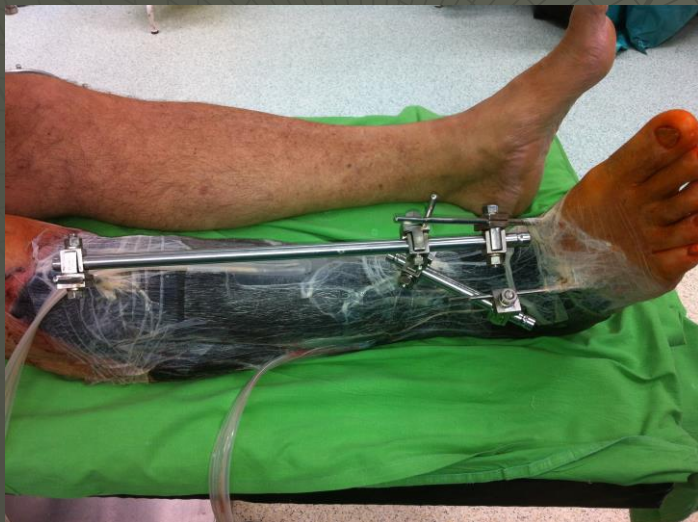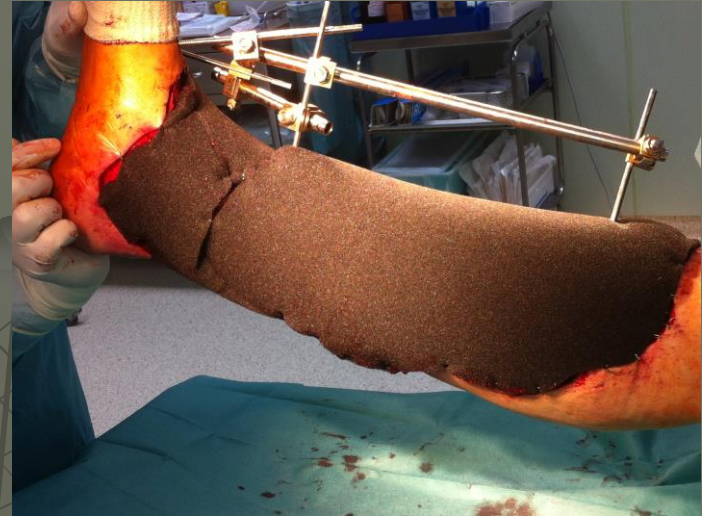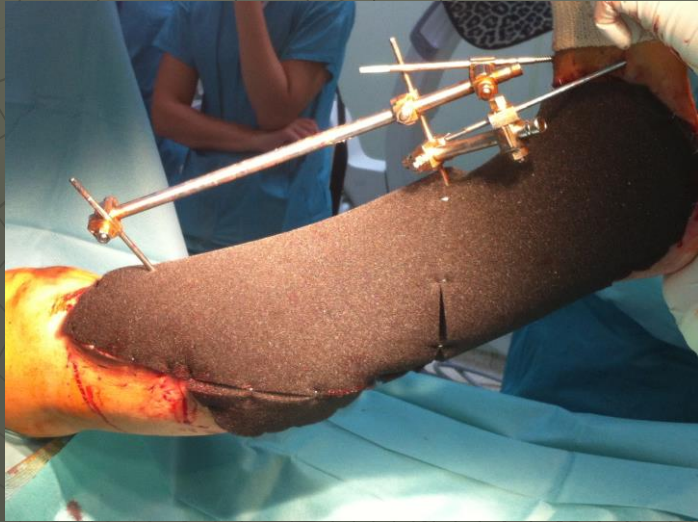
Alkar roncsolás



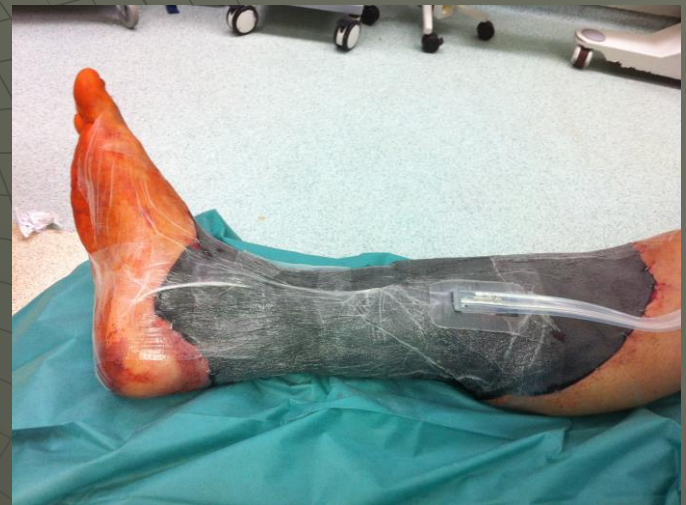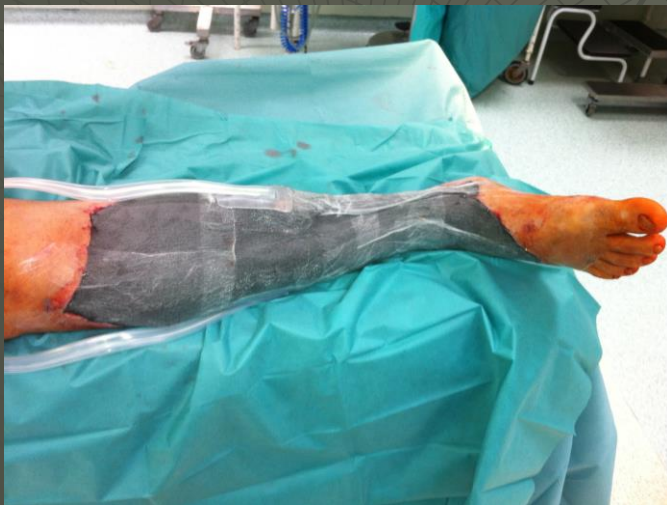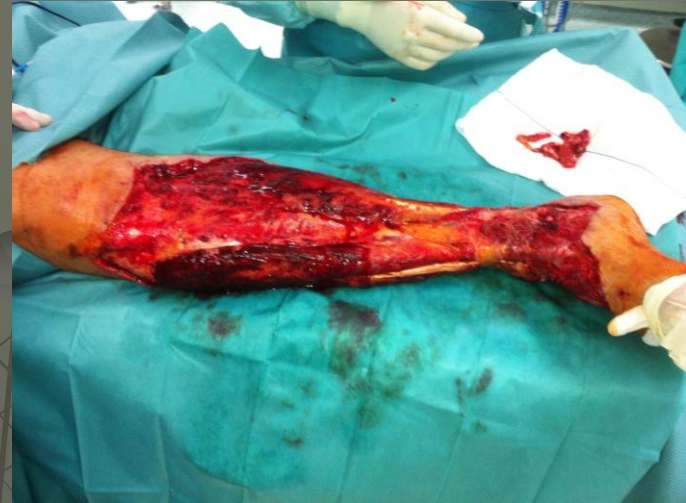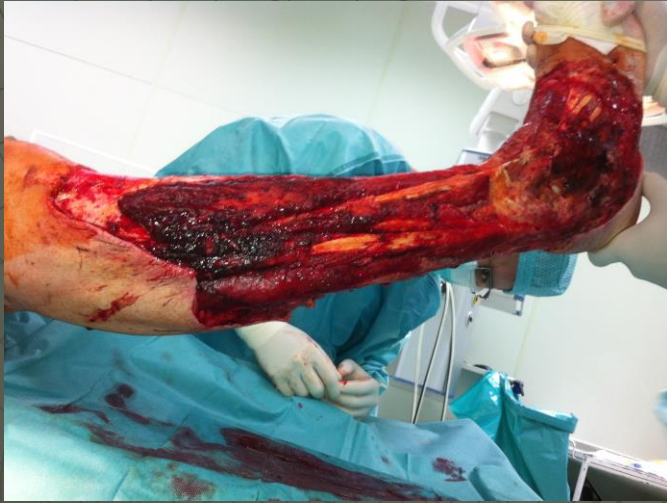Lábszár roncsolás



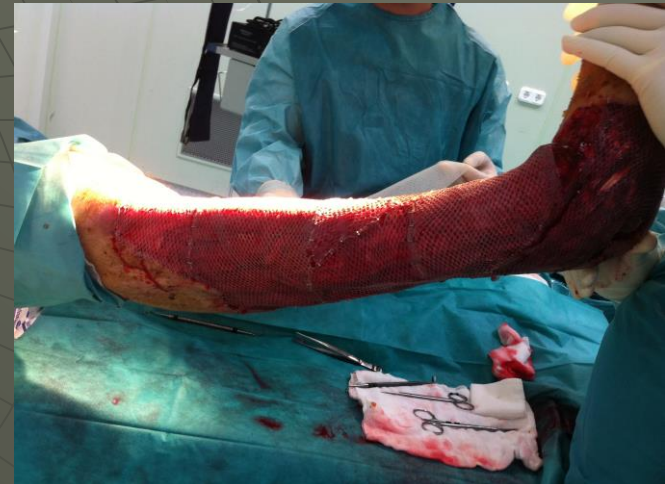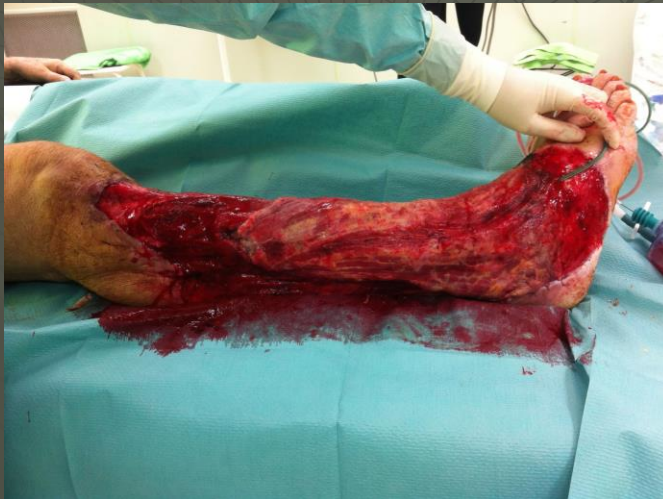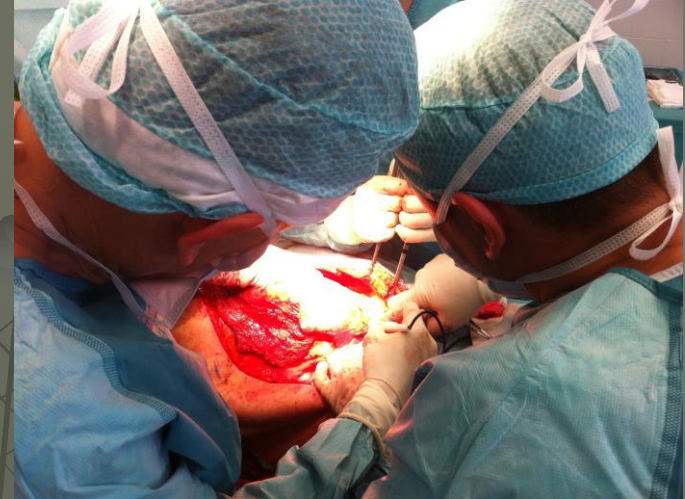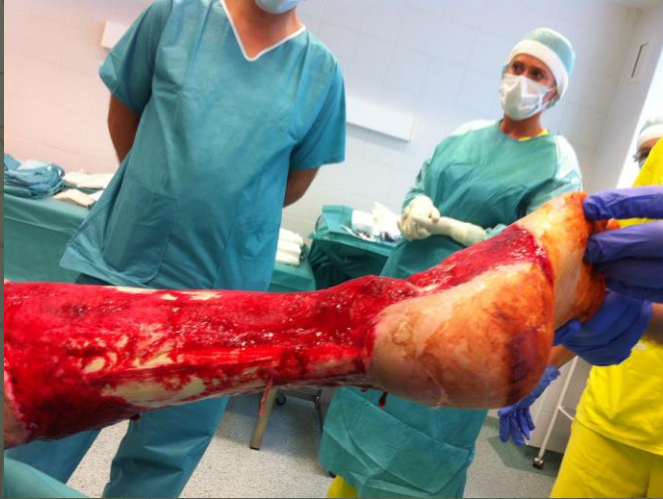Lábszár roncsolás



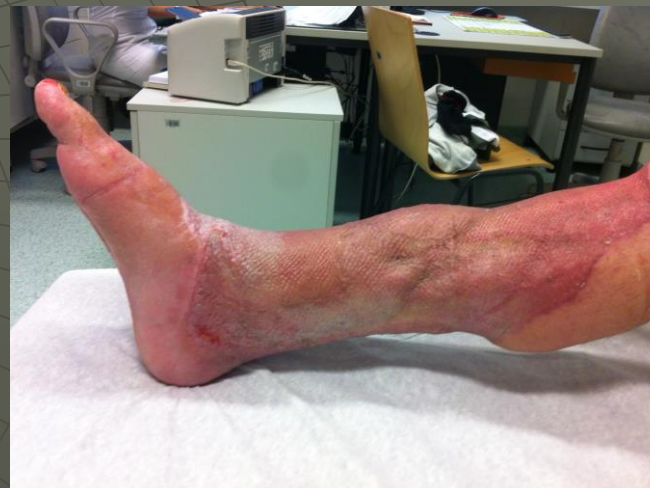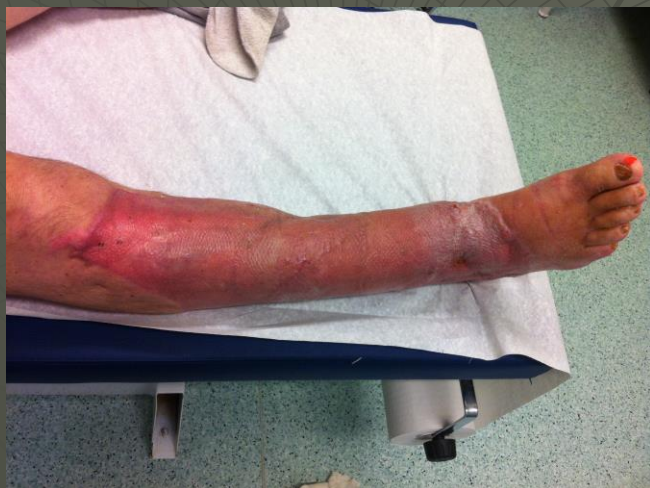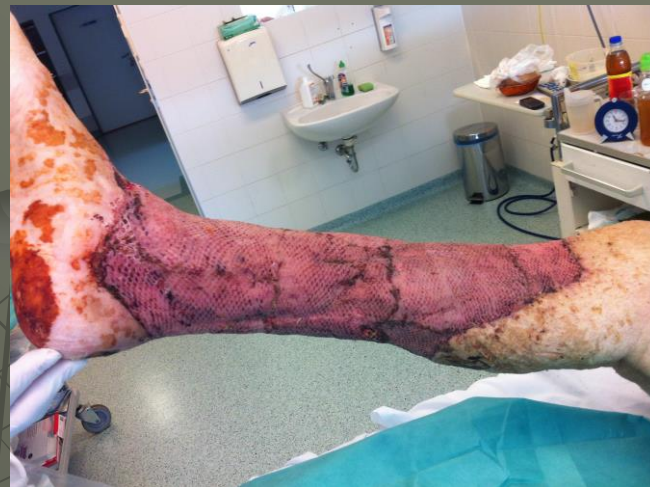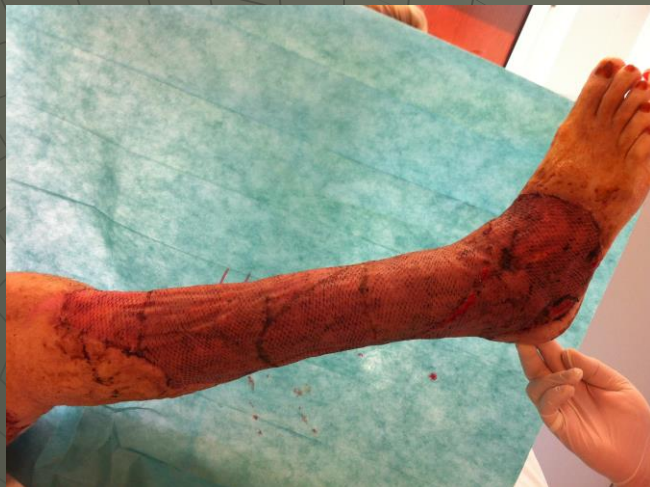Lábszár roncsolás



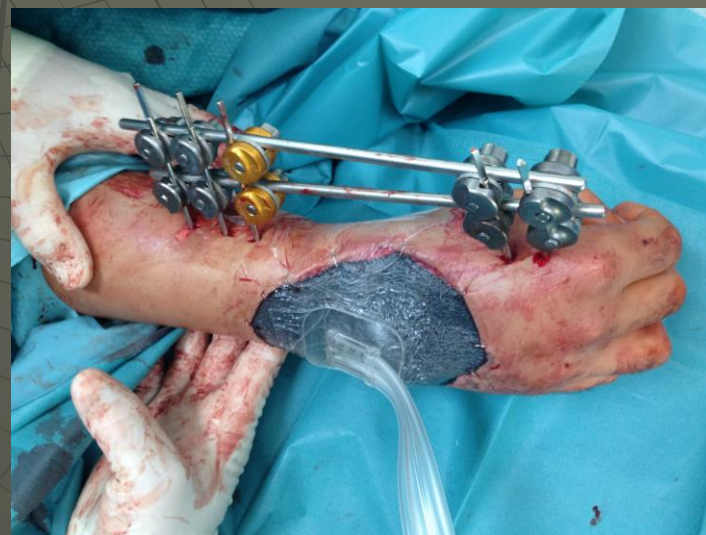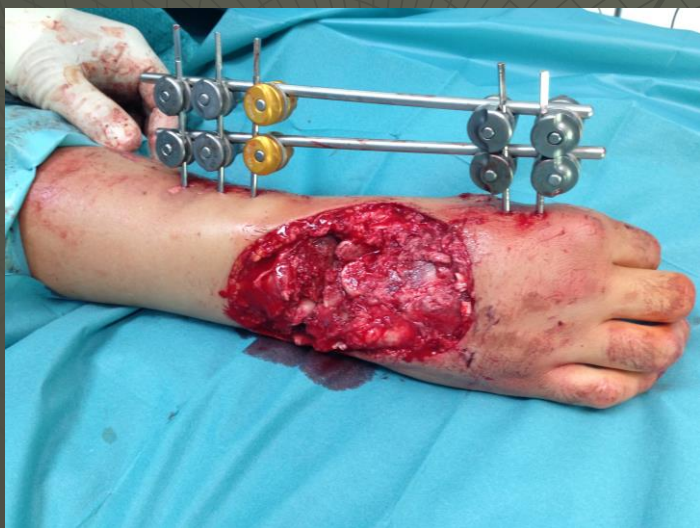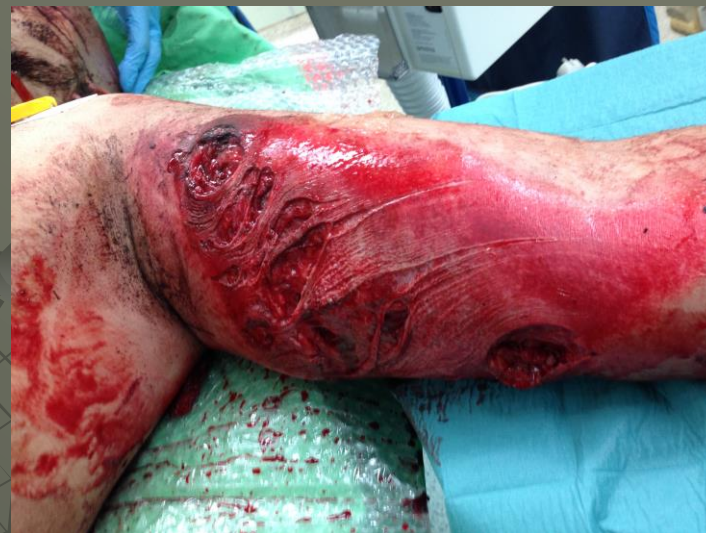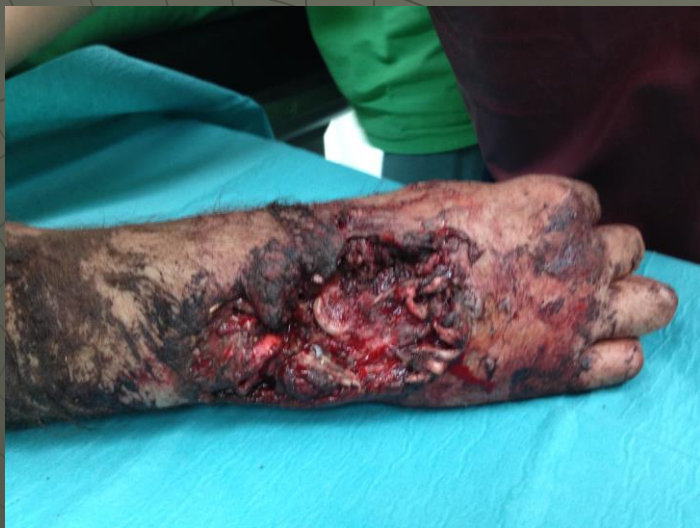Lábszár roncsolás



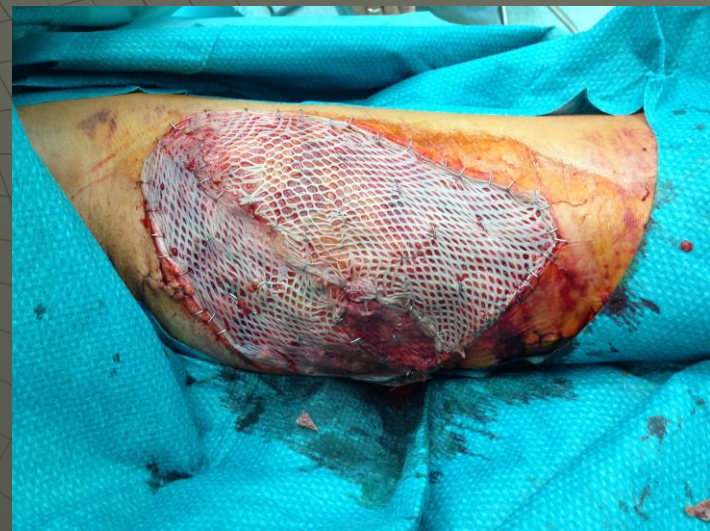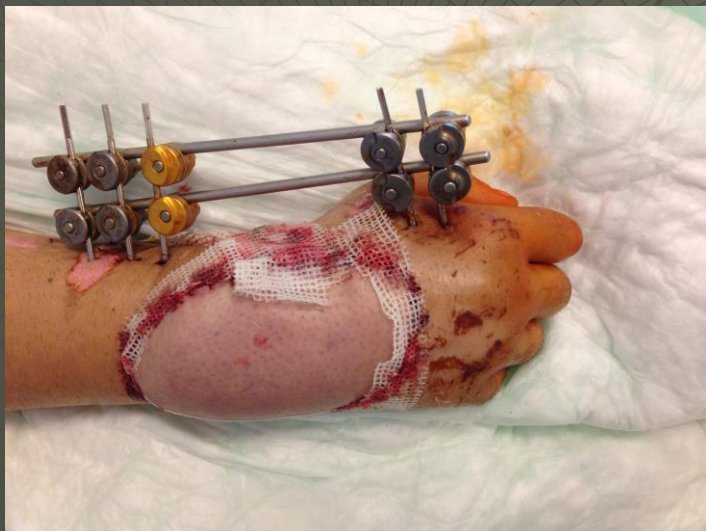
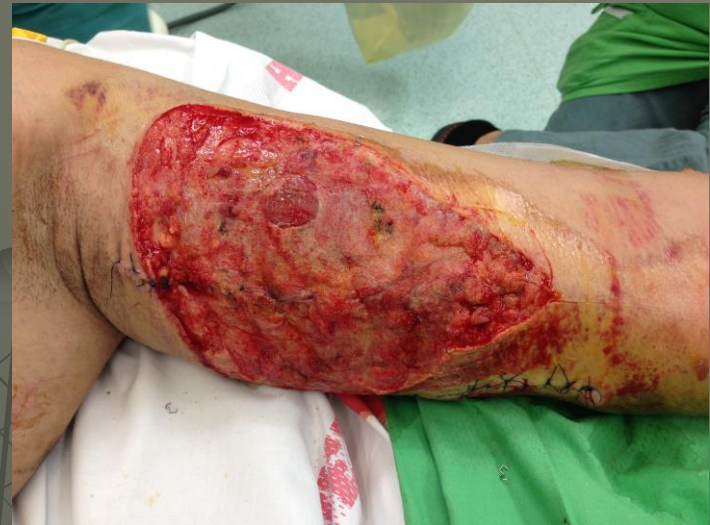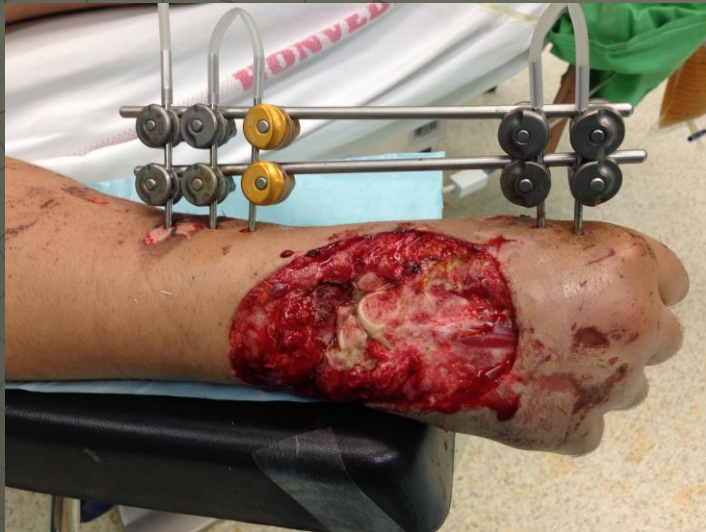Lábszár roncsolás



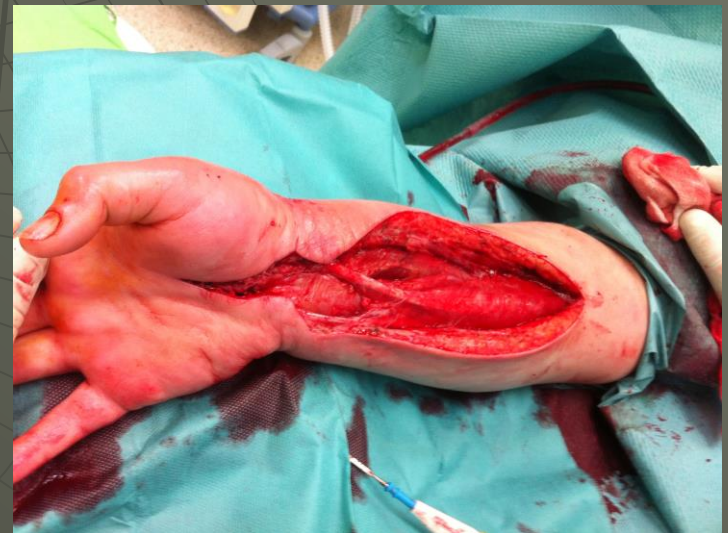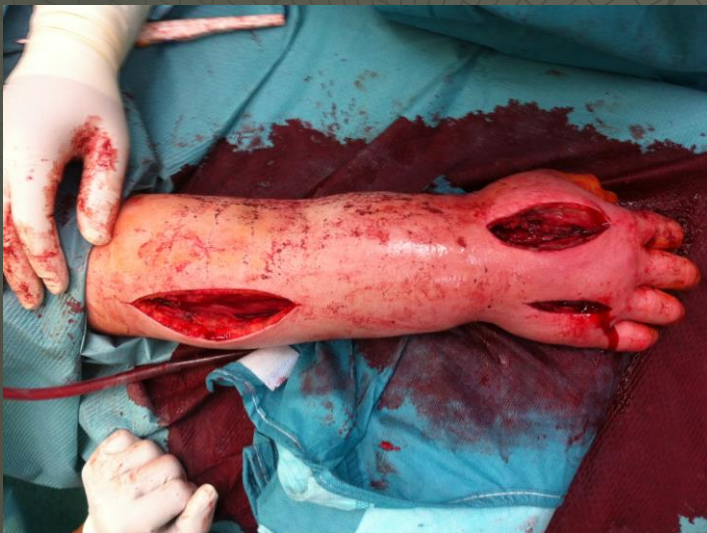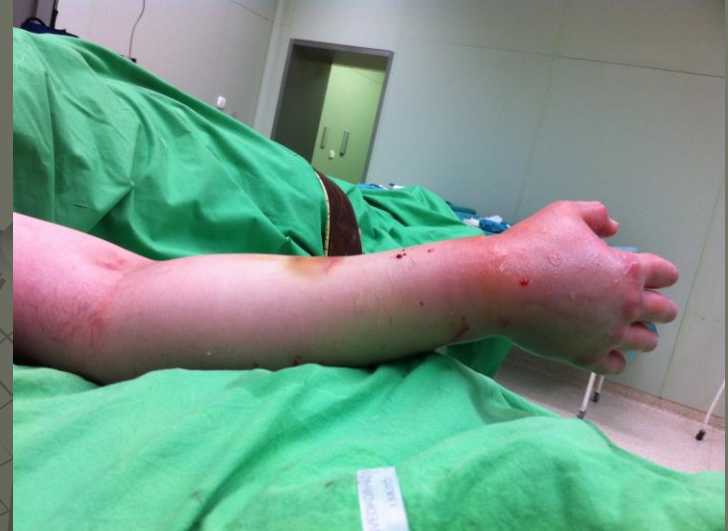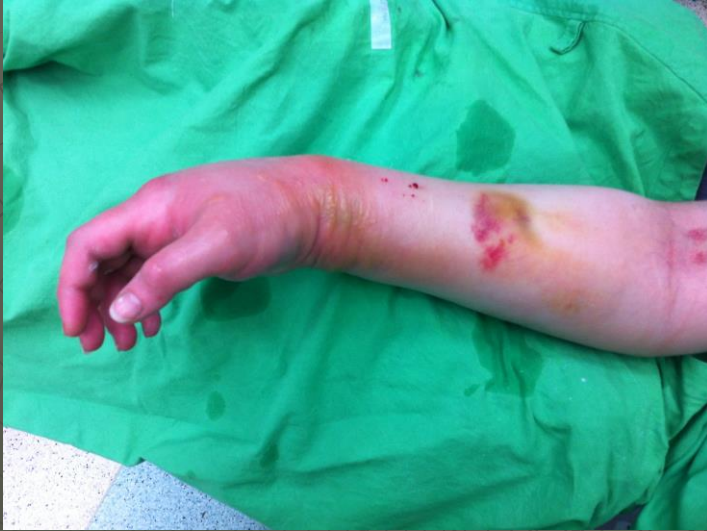Csukló roncsolás



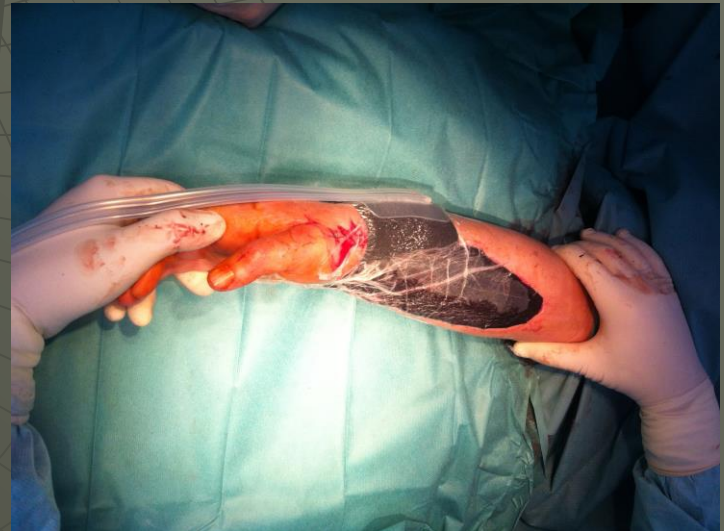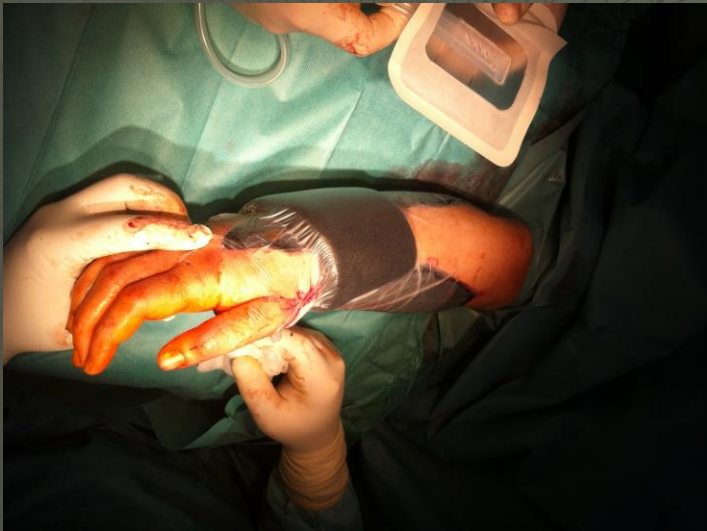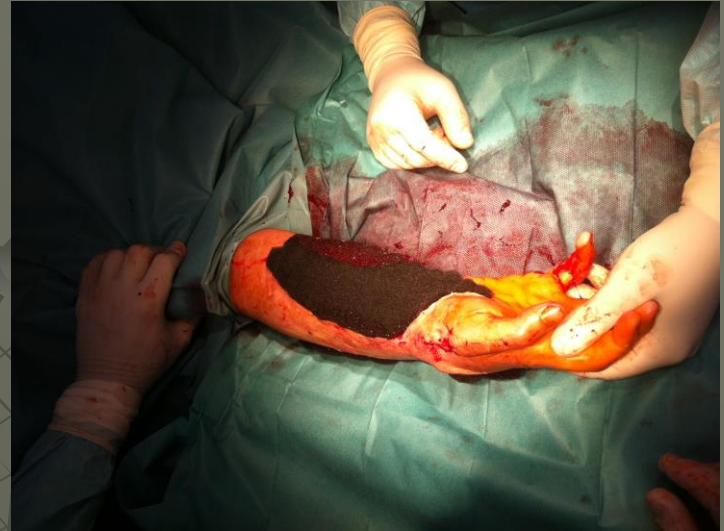
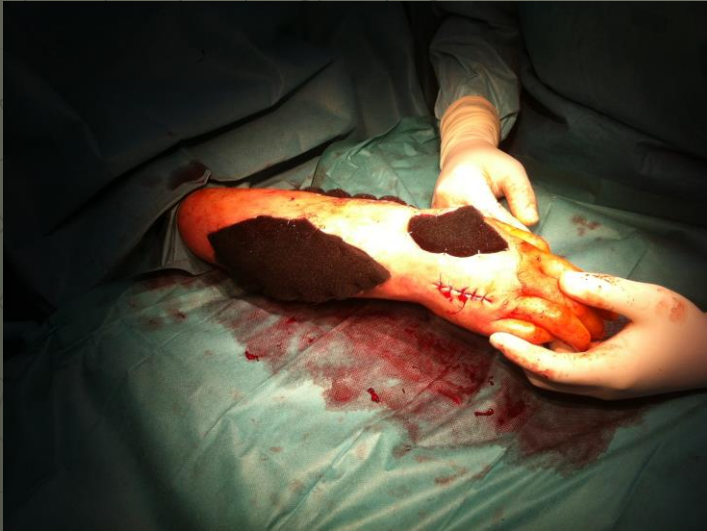Csukló roncsolás



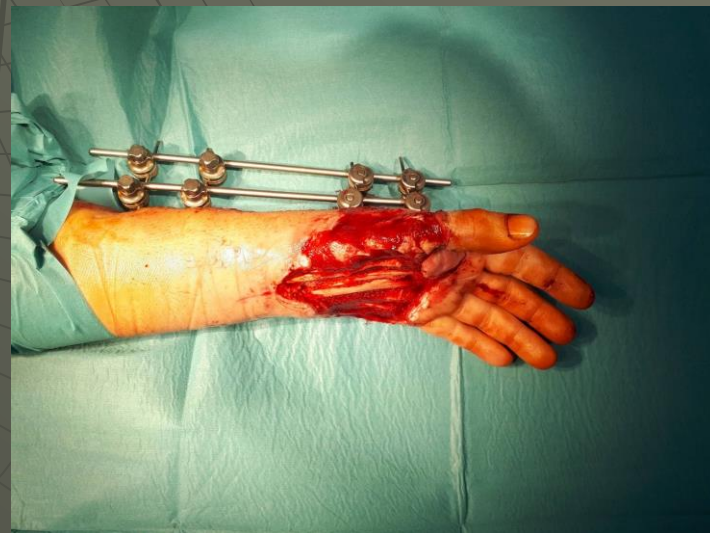
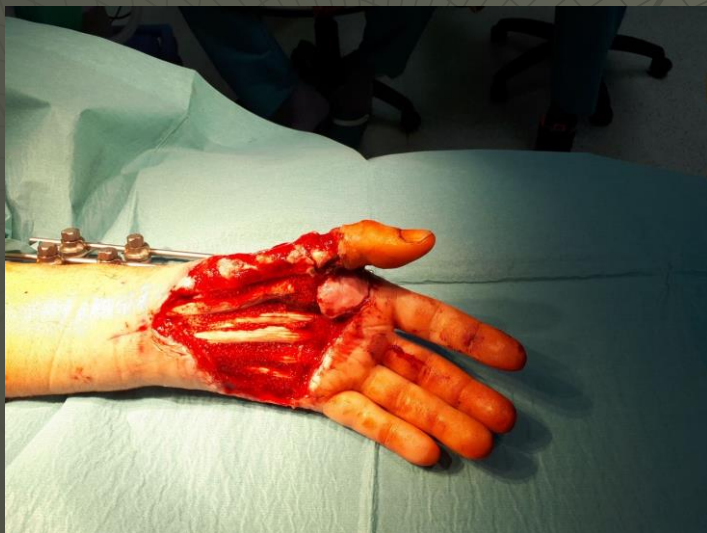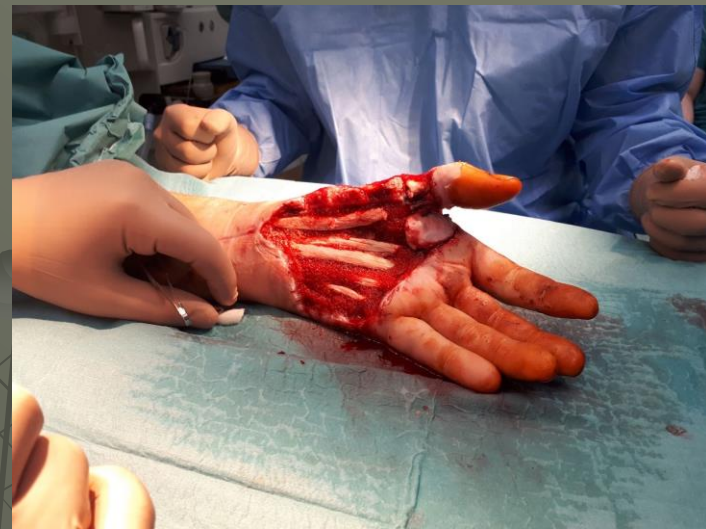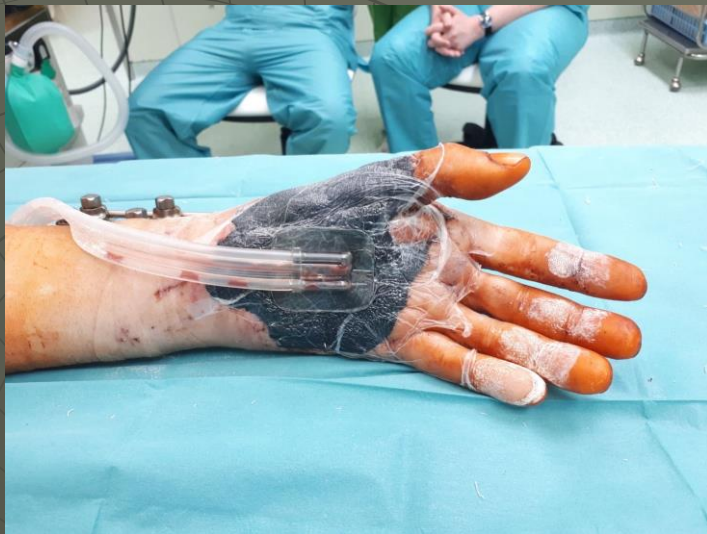Alkar compartement szindróma



Alkar compartement szindróma



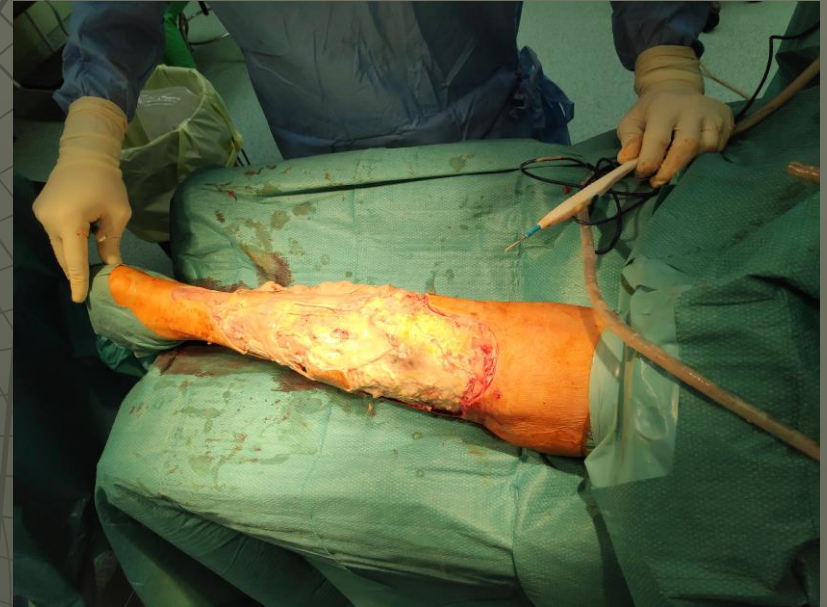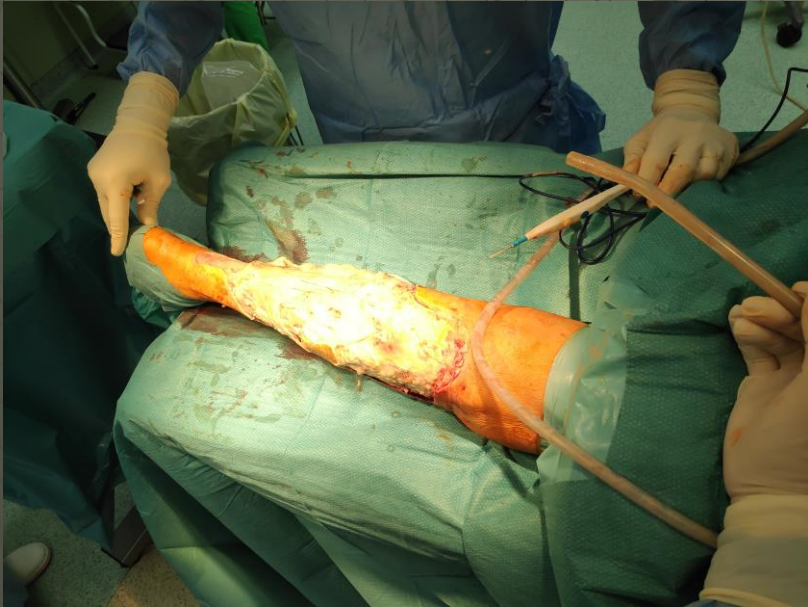Kéz roncsolás



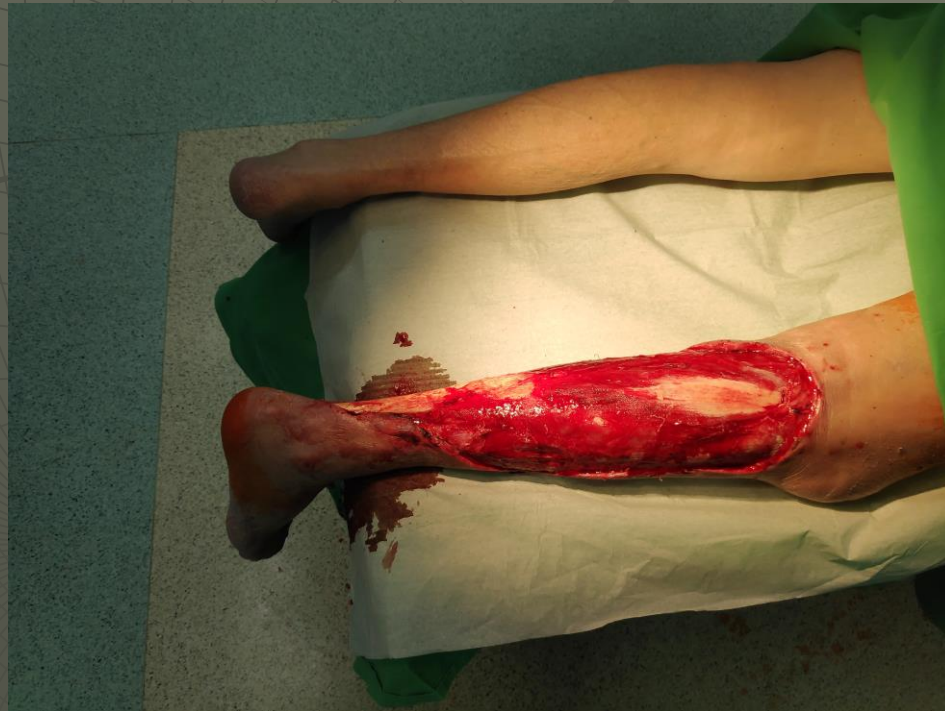Covid-19 pandémia

- ◆ Vírus hatása az immunrendszerre
- ◆ Direkt Covid szövődmények
- ◆ Szteroidkezelés
- ◆ Betegek Covid osztályokon
- ◆ Sebészi ellátás hiányosságai
- ◆ Műtéti kapacitás csökkenés
- ◆ Betegmegjelenések csökkenése
- ◆ Kontroll vizsgálatok elmaradása

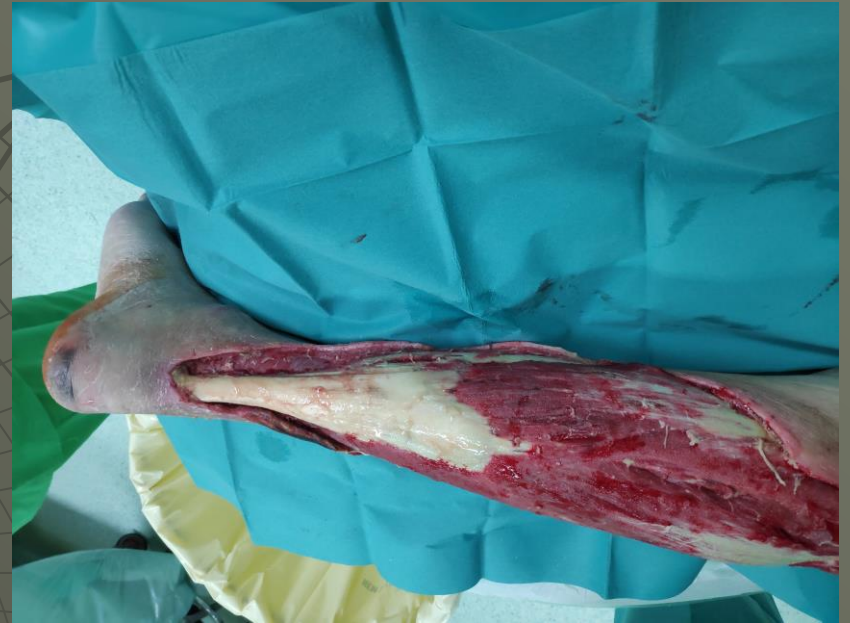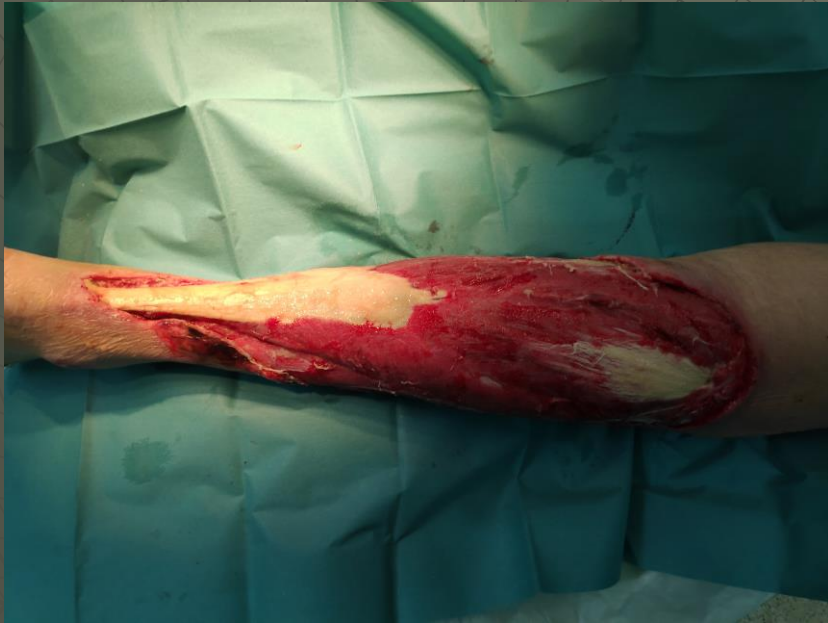TPR és lágyrész suppuratio



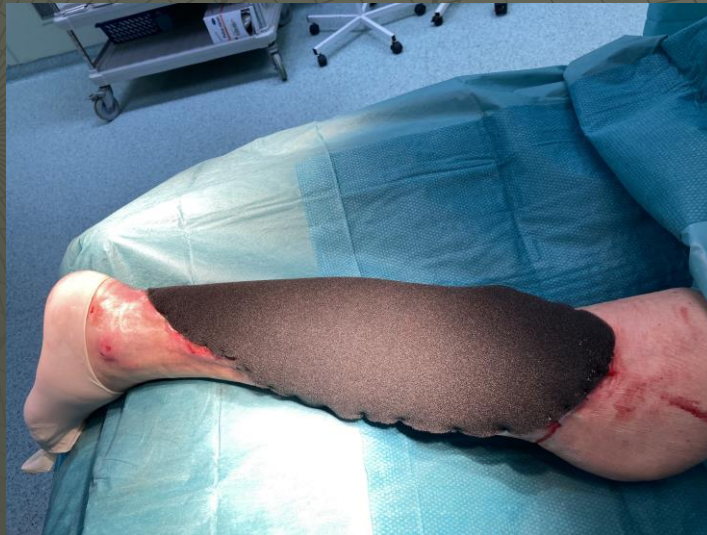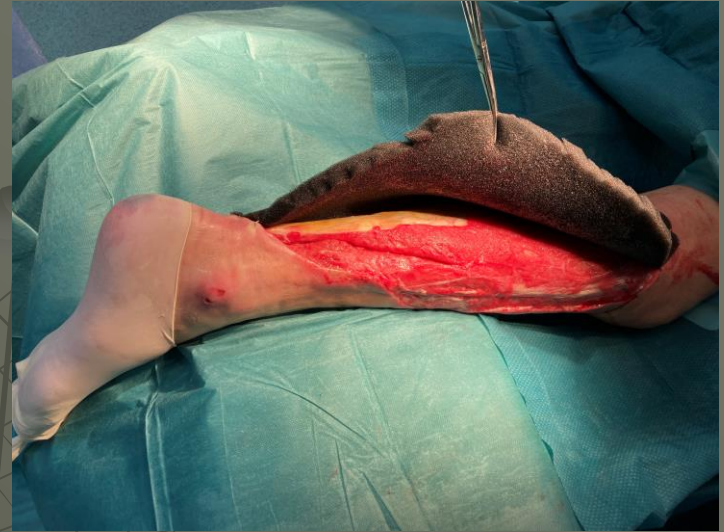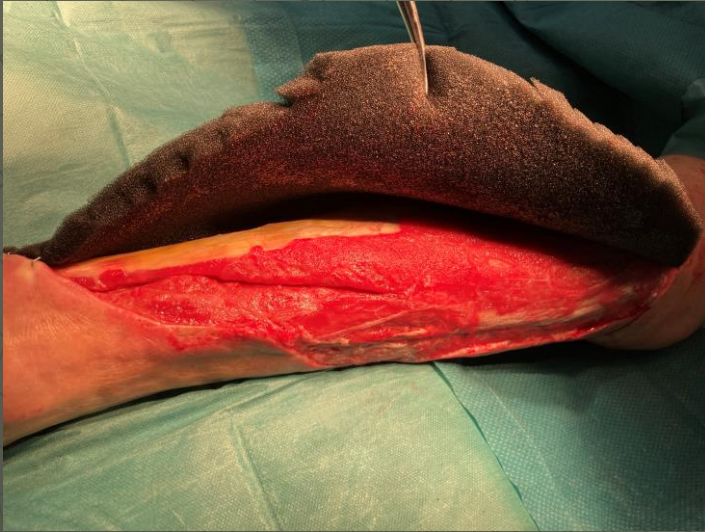
TPR és lágyrész suppuratio



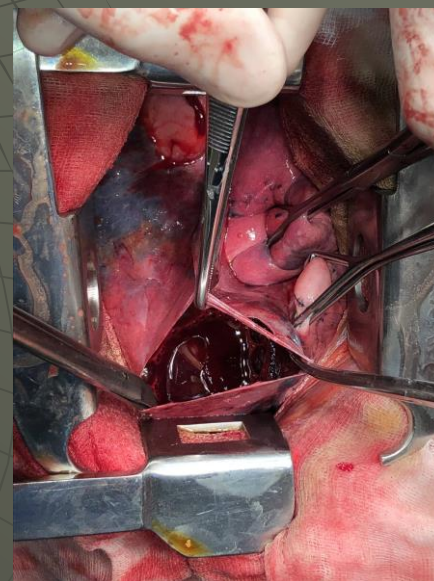
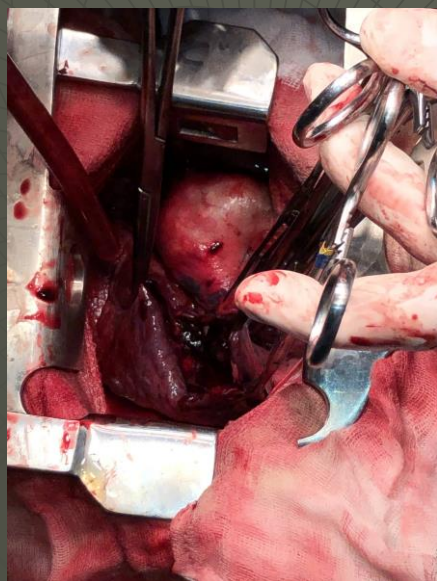
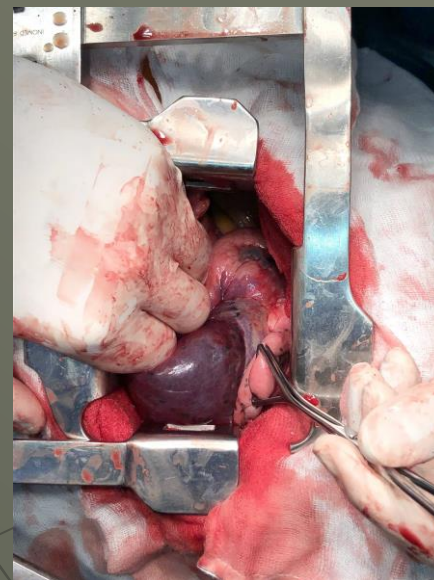
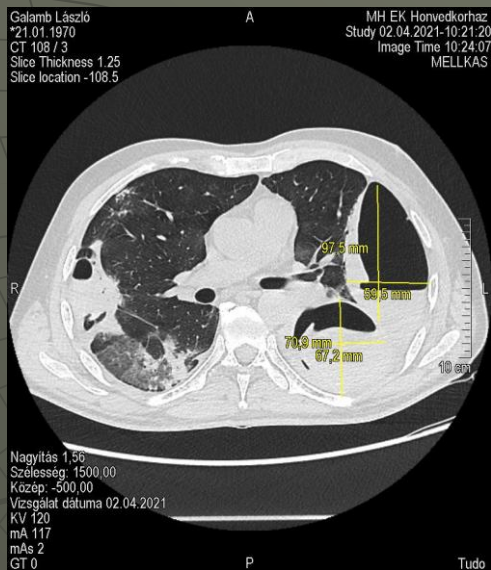
TPR és lágyrész suppuratio



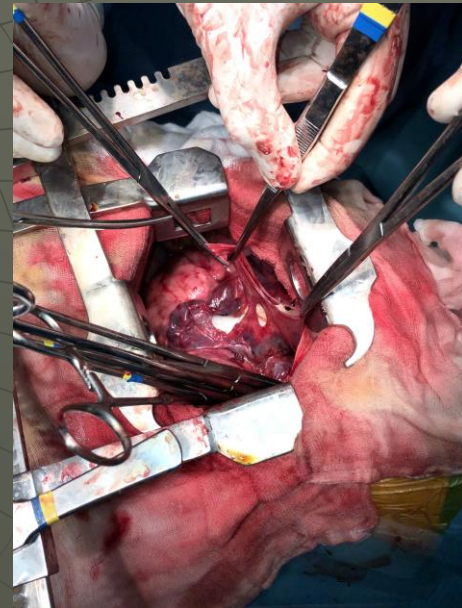
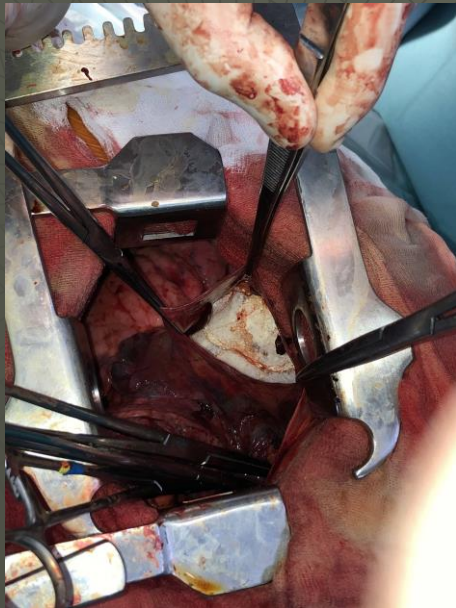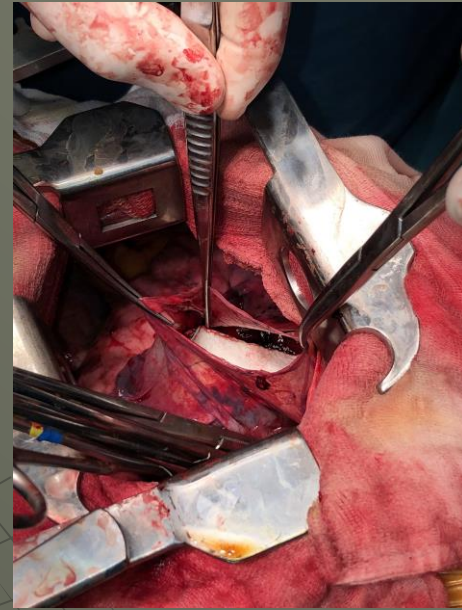
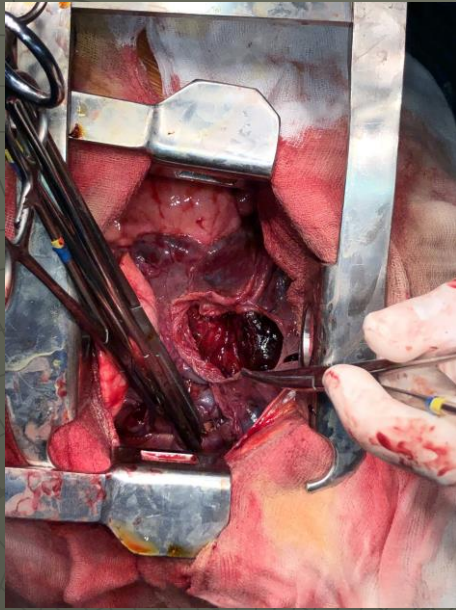
TPR és lágyrész suppuratio



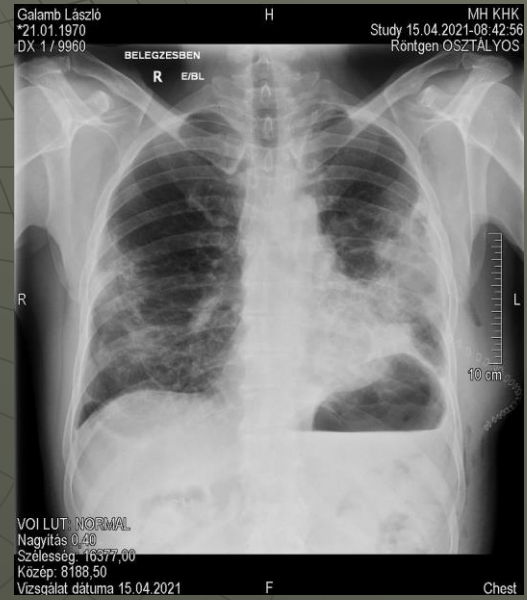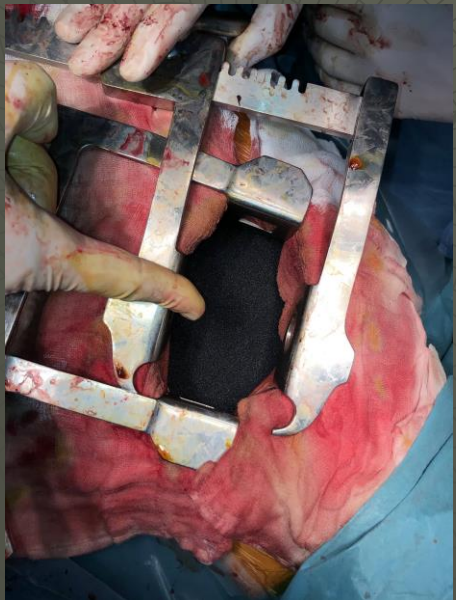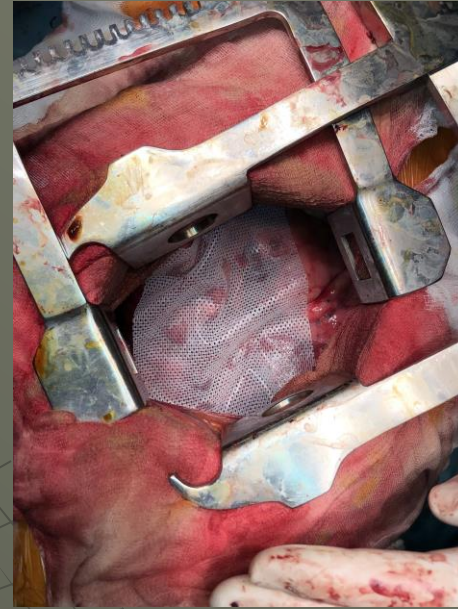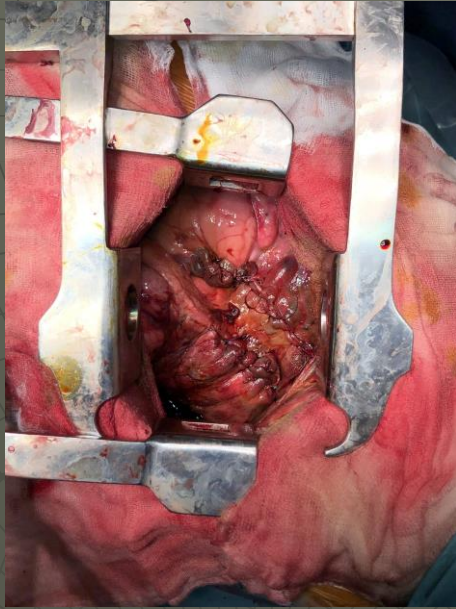
Mellkas haemorrhagiás bullák



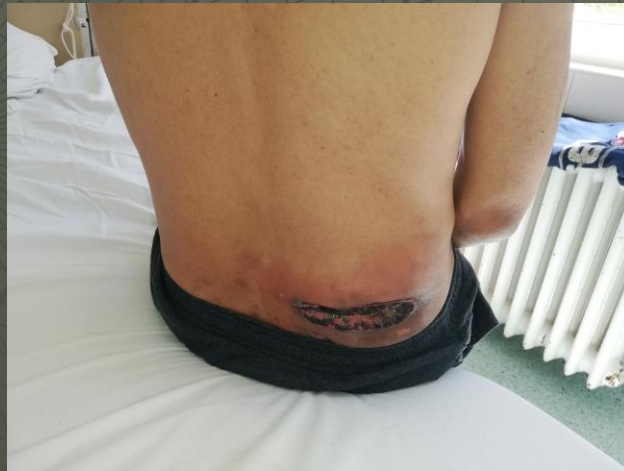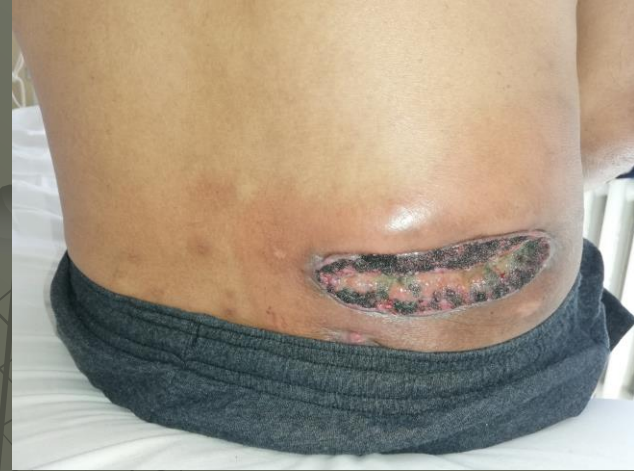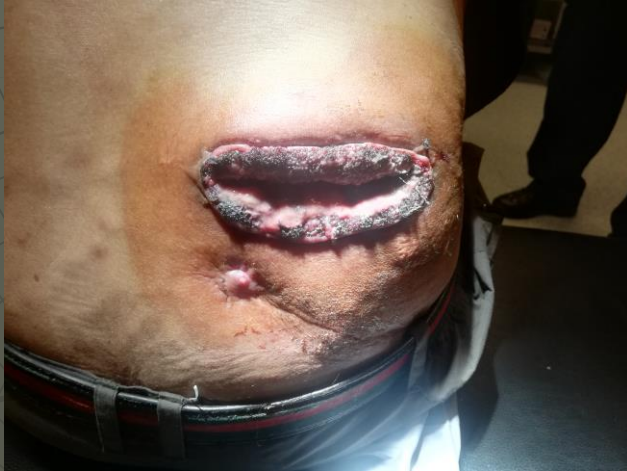Mellkas haemorrhagiás bullák



Mellkas haemorrhagiás bullák



Krónikus NPWT (?)



Köszönöm a figyelmet.

