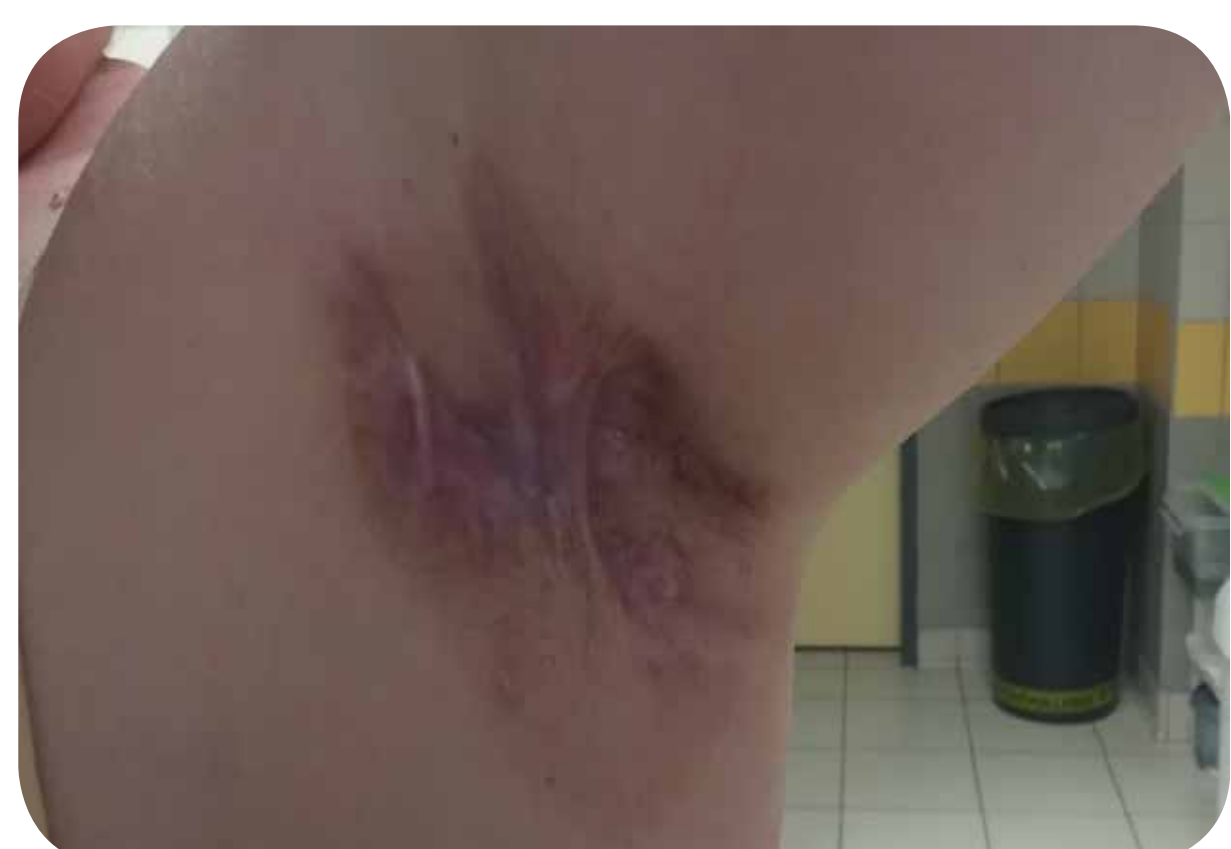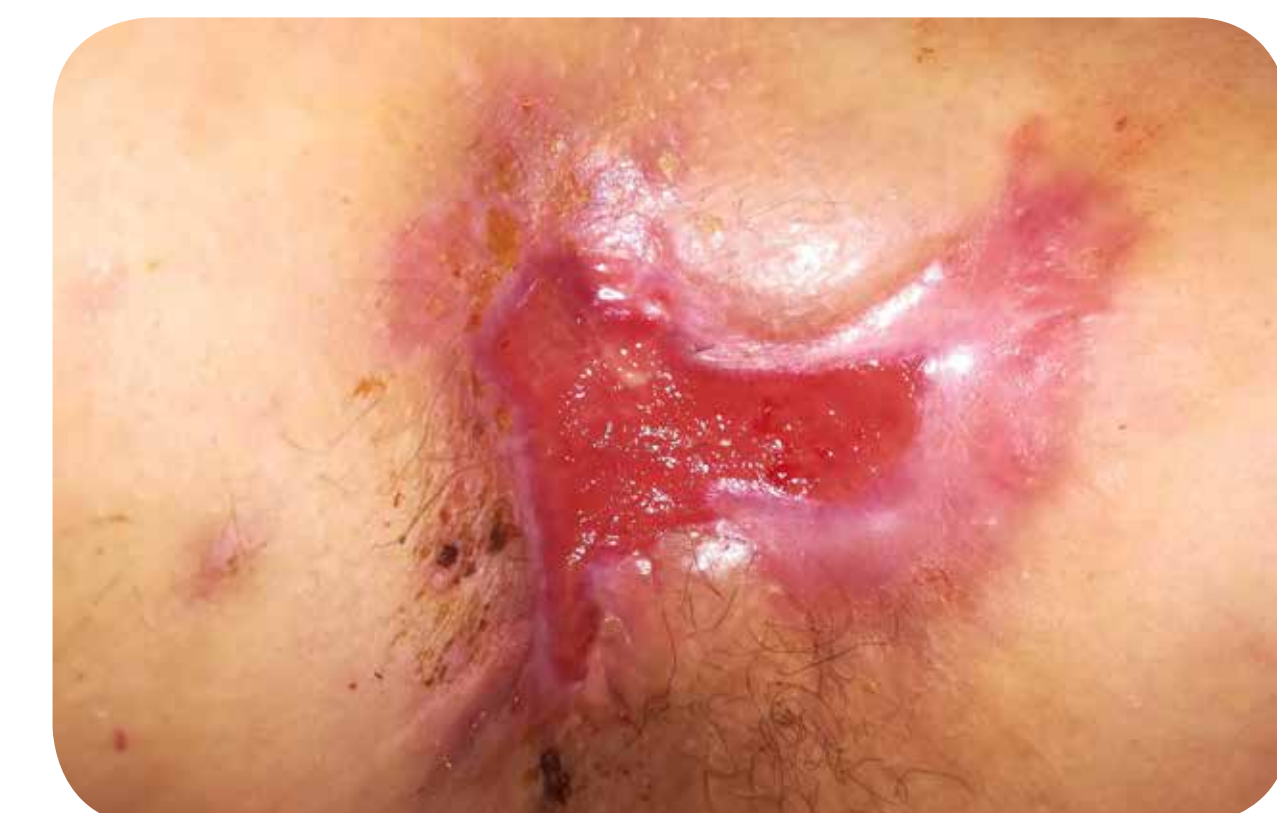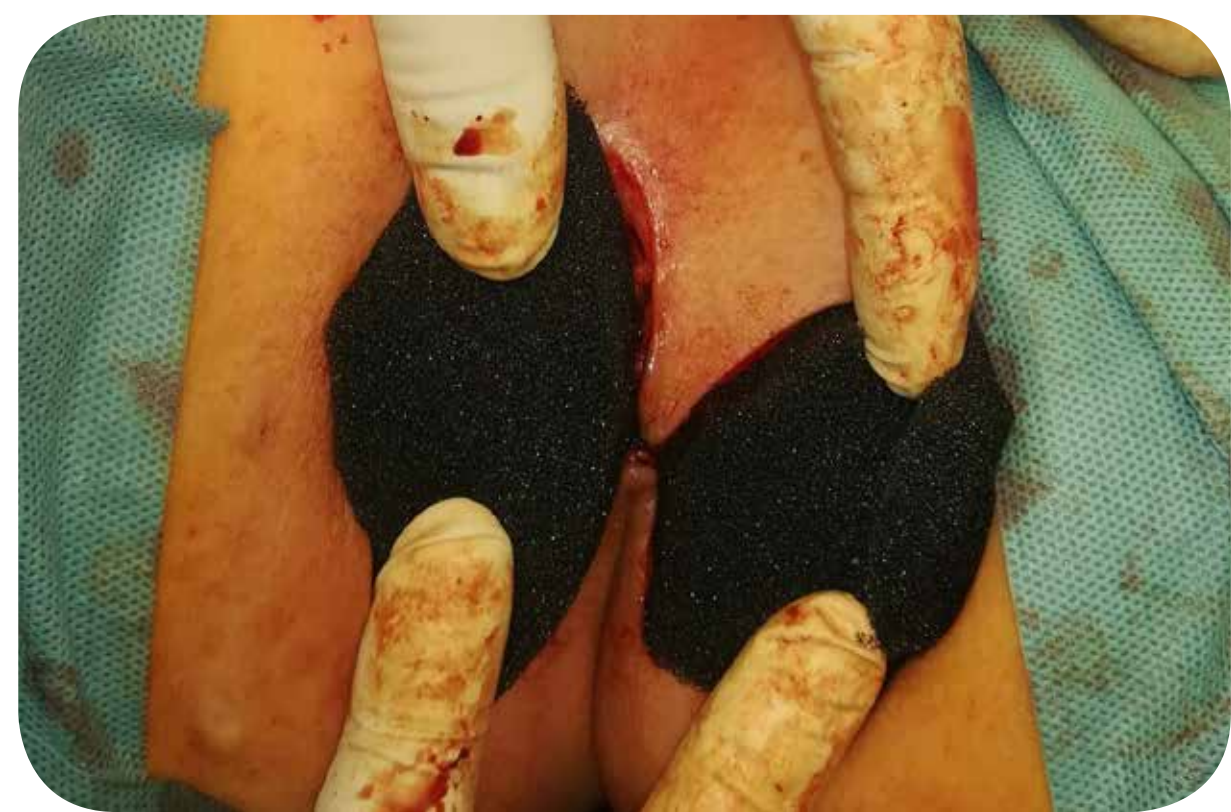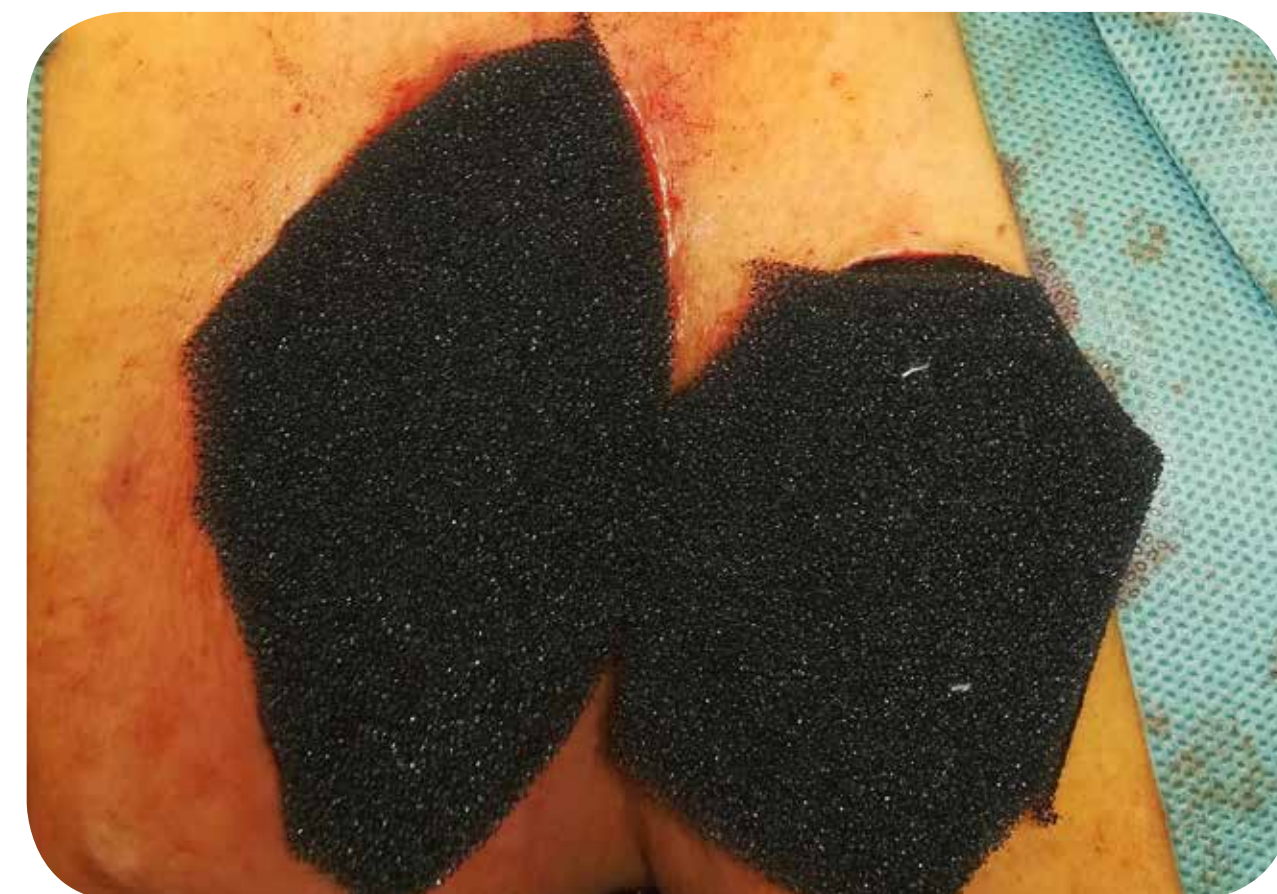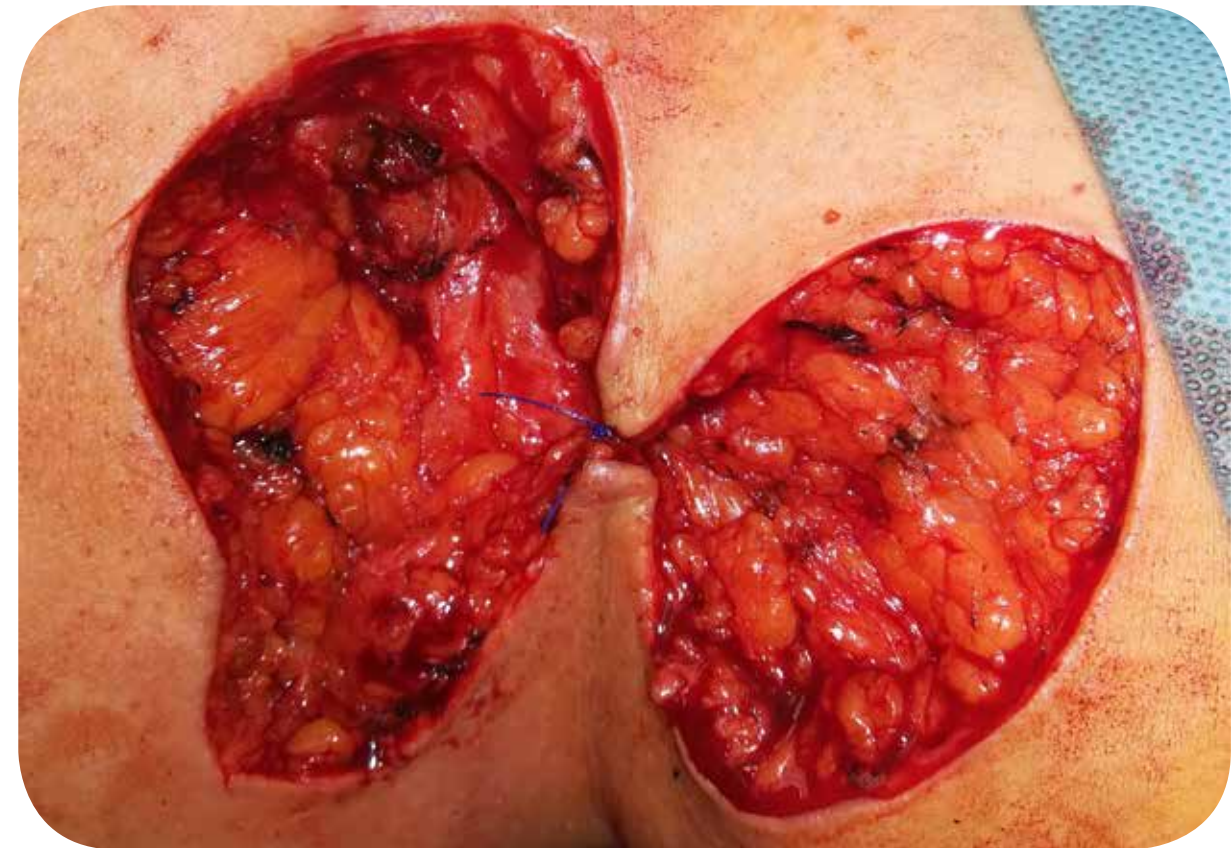


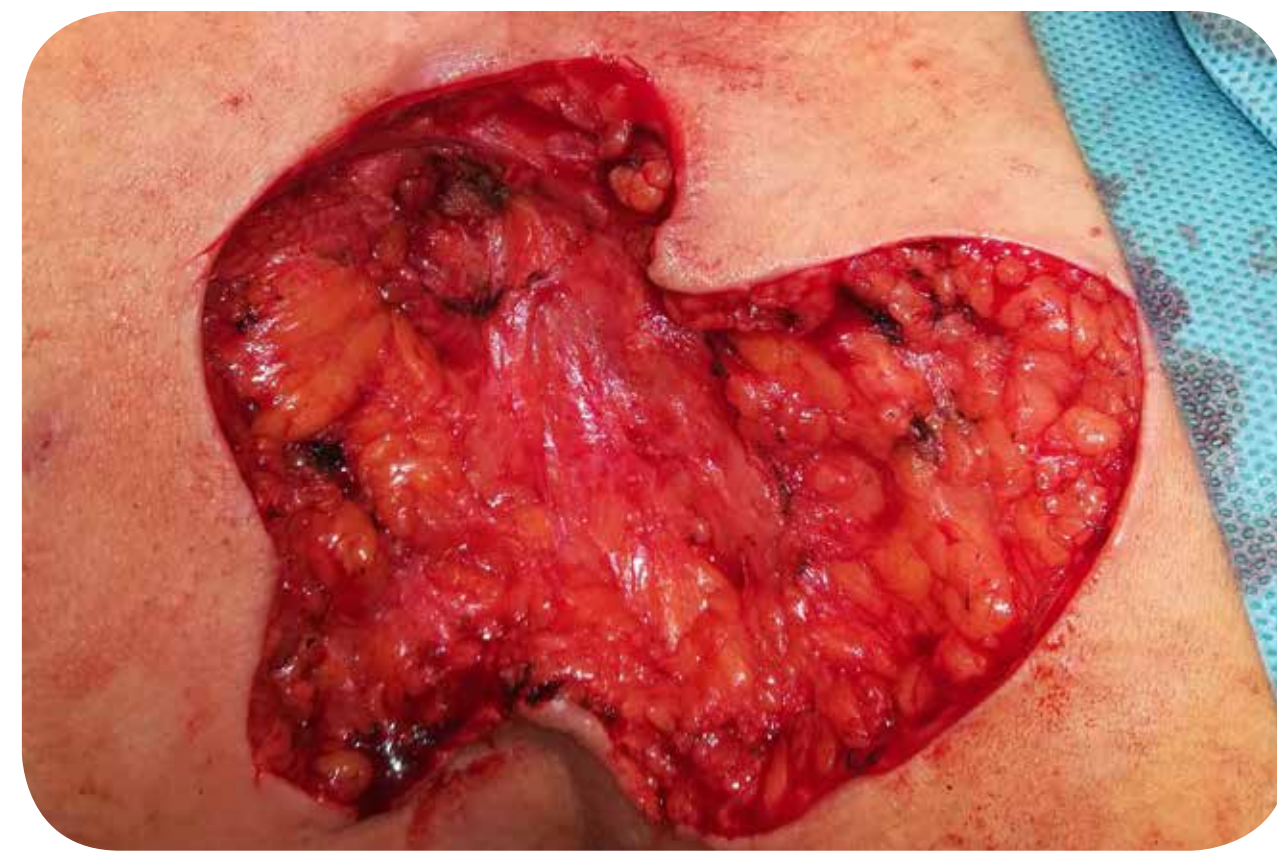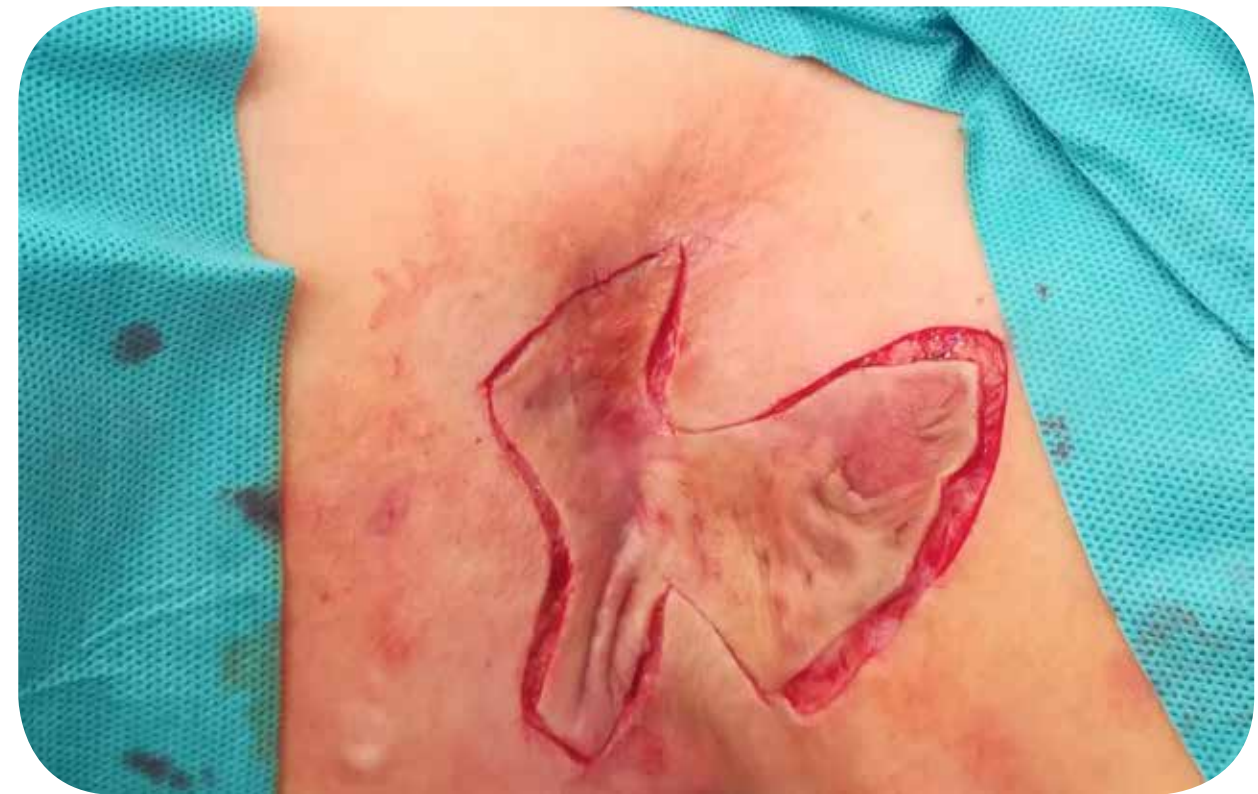Hydradenitis kezelése során lehetséges e primeren vákuum terápiát alkalmazni, mint első választást?

Bernscherer Gyöngyi, Tóth Dezső docens, Susán Zs., Zádori G., Ötvös Cs., Szentkereszty Zs. docens

DE ÁOK, Sebészeti Intézet, Debrecen



Bevezetés

A hydradenitis egy krónikus bőrbetegség, mely gyulladt, fájdalmas, váladékozó csomókkal, tályogokkal, sipolyokkal jár. Előfordulhat a hónaljban, a lágyék területén, comb belső felszínén és az emlőn.

Etiológiai tényezők közé tartozik a dohányzás, genetika tényezők, elhízás.

Kezelése lehet konzervatív (antibiotikum, biológiai terápia), vagy műtéti. Sebészeti beavatkozások a tályogüregek megnyitása, illetve váladékozó terület radikális kimetszése és felvastag bőr átültetése, negatívnyomás-terápia (NPWT) alkalmazása.

Esetismertetés

46 éves nőbeteg anamnézisében obesitas szerepel. Bal hónaljában hydradenitis alakult ki, mely miatt többszörös sebészi megnyitás történt. Bőrgyógyászati javaslatra kb. 20-23 alkalommal antibiotikum (Augmentin 2349 Ft, Dalacin 2140 Ft, egy alkalommal Rifamed 24834 Ft) kezelésben részesült. Konzervatív terápia illetve többször incisio ellenére a hydradenitis kiújult, mely a beteg életminőségét jelentősen rontotta. Radikális műtét mellett döntöttünk.

0. nap:

Pillangó alakban szélesen kimetsztük az érintett területet. Középső részét egy öltéssel összehúztuk, a zsírfelületre 100 Hgmm-es vákuummal negatívnyomás-terápiát indítottunk

5. nap:

Minimális környezeti induráltság. Sebszéleket szituáló öltésekkel közelítettük és újabb szivacsokat helyezünk be. Negatívnyomás-terápiát tovább folytattuk. Jó vérellátású, granulatiós szövet keletkezett a sebalapon.

10. nap:

A bal comb elülső felszínéről Humby-késsel félvastag bőrt vettünk, melyet hálósítottunk. Ezt követően a hónalj területére ültettük. Szilikohálót helyeztünk rá, majd 100 Hgmm-rel negatívnyomás-terápiát indítottunk. A donor területet szintén szilikohálóval, fedőkötéssel fedtük.

Eredmények:

A kimetszett területre átültetett bőr közel 70%-a megtapadt, a többi terület behámosodott. Gyógyulást követően panaszai nem újultak ki, a váll mozgása nem szűkült be.

Konklúzió

Nem gyógyuló hydradenitis kezelése során a vákuum terápia eredményezett gyógyulást. Betegnek konzervatív terápia felesleges kiadásokkal járt (kb 64000 Ft), mely elkerülhető lett volna, ha elsődlegesen vákuum terápiát alkalmazunk.